

Avastin® bei Altersbedingter Makuladegeneration

Analyse der Sicherheit & Nebenwirkungen
Rapid Assessment



Ludwig Boltzmann Institut
Health Technology Assessment

Wien, Oktober 2007

Avastin® bei Altersbedingter Makuladegeneration

Analyse der Sicherheit & Nebenwirkungen
Rapid Assessment



Ludwig Boltzmann Institut
Health Technology Assessment

Wien, Oktober 2007

INSTITUT FÜR HEALTH TECHNOLOGY ASSESSMENT
DER LUDWIG BOLTZMANN-GESELLSCHAFT

Projektleitung: Dr. Claudia Wild
AutorInnen: Dr. Christopher Adlbrecht
Dr. Claudia Wild
Begutachterin: Univ. Prof. Dr. Susanne Binder

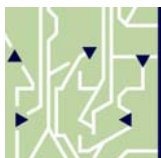
Wien, Oktober 2007

IMPRESSUM

Medieninhaber und Herausgeber:

Ludwig Boltzmann Gesellschaft GmbH
Operngasse 6/5, Stock, A-1010 Wien
<http://www.lbg.ac.at/gesellschaft/impressum.php>

Für den Inhalt verantwortlich:



Ludwig Boltzmann Institut für Health Technology Assessment (LBI-HTA)
Garnisongasse 7/20, A-1090 Wien
<http://hta.lbg.ac.at/>

Die Rapid Assessments LBI-HTA erscheinen unregelmäßig und dienen der Veröffentlichung der Forschungsergebnisse des Ludwig Boltzmann Instituts für Health Technology Assessments.

Die Assessments erscheinen in geringer Auflage im Druck und werden über das Internetportal „<http://eprints.hta.lbg.ac.at/>“ der Öffentlichkeit zur Verfügung gestellt.

Rapid Assessment LBI-HTA Nr. 002

http://eprints.hta.lbg.ac.at/view/types/rapid_assessment.html

© 2007 LBI-HTA – Alle Rechte vorbehalten

Inhalt

Inhalt.....	3
1 Einleitung.....	5
1.1 Politische Fragestellung & Forschungsfrage	9
1.2 Off-Label-Anwendung im internationalen Diskurs.....	11
1.3 Internationaler Umgang mit Off-Label Anwendung.....	12
1.4 Klinische Vergleichsstudien Bevacizumab vs. Ranibizumab	15
2 Methode und Literatursuche	17
3 Hintergrund.....	19
3.1 Epidemiologie der neovaskulären AMD	19
3.2 Therapie der AMD.....	21
3.2.1 Eigenschaften von Bevacizumab & Ranibizumab	22
3.2.2 Nebenwirkungen von Bevacizumab	23
4 Studienübersicht zu Bevacizumab bei AMD	27
4.1 Studien zu Bevacizumab bei AMD: systemische Behandlung	27
4.2 Studien zu Bevacizumab bei AMD: intravitreale Behandlung.....	28
4.2.1 Prospektive, randomisierte Studien	28
4.2.2 Prospektive, nicht randomisierte Studien	28
4.2.3 Retrospektive Studien	31
4.3 Klinische Relevanz der Nebenwirkungen.....	37
5 Ergebnis.....	39
6 Handlungsempfehlungen	41
7 Anhang	43
7.1 Klinische Studien zur intravitrealen Gabe von Bevacizumab	43
7.2 Studienprotokoll IVAN	47
8 Referenzen.....	51

Abbildungsverzeichnis

Abbildung 2-1: Literaturselektion	17
---	----

Tabellenverzeichnis

Tabelle 1.1-1: Anti-VEGF Arzneimittel.....	10
Tabelle 1.3-1: Kosten der Behandlung der feuchten altersbedingten Makuladegeneration [23].....	14
Tabelle 3.1-1: Inzidenz der neovaskulären AMD [28]	20
Tabelle 3.2.2-1: Empfehlung für Kontraindikationen der off-label Therapie mit Bevacizumab [55].....	25
Tabelle 4.2.2-1: Zusammenstellung von Nebenwirkungen bei der einmaligen Bevacizumabgabe [47]	30
Tabelle 4.2.3-1: Häufigkeit der selbst berichteten, nach Gabe von intravitrealem Bevacizumab aufgetretenen Ereignisse [2].	33
Tabelle 4.3-1: Nebenwirkungen [2].....	37
Table 7.1-1: Prospective clinical trials on the safety of intravitreal bevacizumab therapy for choroidal neovascularization in age related macular degeneration	43
Table 7.1-2: Retrospective clinical trials on the safety of intravitreal bevacizumab therapy for choroidal neovascularization in age related macular degeneration	45

Zusammenfassung

Hintergrund: Für die Behandlung von exsudativer (feuchter) altersbedingter Makuladegeneration (AMD) sind derzeit die Anti-VEGF (Vascular Endothelial Growth Factors / monoklonale Antikörper) Pegaptanib (Macugen®) und Ranibizumab (Lucentis®) von FDA und EMEA zur intraokulären Verabreichung zugelassen. Tatsächlich kommt aber „off-label“ das für diese Indikation nicht zugelassene Bevacizumab (Avastin®) weitaus häufiger zum klinischen Einsatz als das Schwester-Präparat Lucentis – da es um den Faktor 30 kostengünstiger ist. Bei Ranibizumab handelt es sich um ein Fragment des Proteins Bevacizumab, beide Präparate wurden von Genentech entwickelt und weisen eine ähnliche Pharmakodynamik auf. Zu eventuellen Wirkungsunterschieden aufgrund verschiedener Halbwertszeiten gibt es bislang wegen fehlender Vergleichsstudien nur Mutmaßungen. Befürworter rechtfertigen die international verbreitete „off-label“-Anwendung von Bevacizumab bei AMD damit, dass umfangreiche Anwendungsbeobachtungen auf ein durchaus vergleichbares Nebenwirkungsprofil schließen lassen, wegen des niedrigeren Preises aber weit mehr PatientInnen behandelt werden können. Gegner kritisieren vor allem den Mangel an seriöser Evidenz und offene Haftungsfragen.

Fragestellung: Da sich neovaskulärer altersbedingter Makuladegeneration zunehmend zu einem Kostenfaktor entwickelt, stellt sich gesundheitspolitisch die Frage, ob die Ressourcen für AMD-PatientInnen effizient eingesetzt werden. Ziel der vorliegenden Arbeit war es, das Sicherheitsrisiko für mit Avastin® behandelte AMD-PatientInnen und damit das eventuelle Haftungsrisiko für den Behandler bzw. die behandelnde Institution abzuklären.

Methode: Das Ergebnis einer einfachen Literatursuche in den Datenbanken Medline und EmBase wurde mittels Ein-/Ausschlusskriterien wie Indikation, Intervention, Fallzahl, etc selektiert. Letztlich wurden 21 veröffentlichte klinische Studien zu Sicherheit und Nebenwirkungsprofil von Avastin® und 56 (z.T. unveröffentlichte) Referenzen zum Kontext herangezogen.

Ergebnisse: Die Analyse der Studien zur Sicherheit der intravitrealen AMD-Therapie mit Bevacizumab lässt keine gesicherten Rückschlüsse zu, weder zugunsten noch gegen Avastin®. Die vorliegenden Studien weisen maßgebliche Mängel auf, wie etwa die gemeinsame Auswertung vorbehandelter und unvorbehandelter PatientInnen, fehlende Aussagen zu Diagnosestellung, Patientencharakteristik und AMD-Stadien, unvollständige Berichterstattung über Nebenwirkungen, oder variierende PatientInnen-Anzahl in der Nachbeobachtung.

zur Behandlung der AMD 2 Anti-VEGF zugelassen:

Macugen®
Lucentis®

aber: „off-label“
Avastin® weitaus häufiger eingesetzt

Assessment beschäftigt sich mit Sicherheitsprofil von Avastin®

Studien weisen grobe Mängel auf, aber dennoch „vielversprechend“, da die beobachteten Nebenwirkungen von geringer klinischer Relevanz sind

randomisierte
Vergleichsstudie
gefordert
ungewöhnliche
Einstimmigkeit bei
AugenärztInnen wie
Kostenträgern
zugunsten von
Avastin®

Aufgrund von vorläufigen Daten wird aber die Anwendung von Bevacizumab (Avastin®) als vielversprechend eingeschätzt, da die beobachteten Nebenwirkungen von geringer klinischer Relevanz sind - allerdings kann nur eine umfassende randomisierte Vergleichsstudie gegen Ranibizumab zu letztendlich gültigen Ergebnissen führen. Vor dem Hintergrund beschränkter finanzieller Ressourcen und angesichts der international sehr ungewöhnlichen Einstimmigkeit bei Kostenträgern und OphthalmologInnen ist es allerdings wahrscheinlich, dass eine Kosten- Effektivitäts-Analyse selbst bei Unterschieden in Wirksamkeit und Nebenwirkungsprofil aufgrund des enormen Preisunterschiedes zugunsten von Bevacizumab ausfallen würde.

Kosten-Effektivität,
Zugang &
Verteilungsgerechtig-
keit sind bei
gesundheitspolitischer
Entscheidung zu
bedenken

Schlussfolgerung: Obwohl für die intravitreale Gabe von Bevacizumab nicht dieselbe Evidenz vorliegt, gilt es für maßgebliche ExpertInnen als Niedrigpreisalternative zu Ranibizumab. Eine gesundheitspolitische Lösung sollte - bis zur Verfügbarkeit von Daten aus klinischen Studien - neben der Evidenz auch Aspekte der Ressourcenallokation und des Zugangs sowie der Verteilungsgerechtigkeit berücksichtigen und daher die Frage stellen, um wie viel besser Ranibizumab sein muss, um den 30-fach höheren Preis zu rechtfertigen.

Summary:

Introduction: The incidence of neovascular age-related macular degeneration (AMD) rapidly increases with age. The FDA and EMEA have approved the monoclonal antibodies Pegaptanib (Macugen®) and Ranibizumab (Lucentis®) for intravitreal therapy to inhibit VEGF (Vascular Endothelial Growth Factors). A third drug, Bevacizumab (Avastin®), has not been approved for this indication, however, because it is 30 times less expensive than Lucentis it is used „off-label“ much more in clinical settings than the approved drug Lucentis. Chemically, Ranibizumab, is a fragment of the Bevacizumab protein; both substances have been developed by Genentech laboratories and show similar pharmacodynamics although they have different half-lives. To date, no good evidence assessing differences in efficacy and safety of the two drugs exists. International experts who recommend the widespread „off-label“ use of Bevacizumab for AMD stress that comprehensive observational research indicates that Bevacizumab’s side-effect profile is comparable to Ranibizumab’s but Bevacizumab’s lesser price enables fairer allocation of treatment to potential patients. Opponents criticize that evidence is missing and questions of liability are pending.

Objective: Due to demographic changes, AMD is becoming an increasingly important cost factor. Health care policy-makers face the challenge of making sure that the resources available for AMD-patients are used in the most efficient way possible. The aim of this report is to clarify the safety risks for AMD-patients treated with Avastin® and to estimate the liability risks for the providing physicians and institutions.

Method: This report is based on a simple literature review, using Medline und Embase. Results were selected using in- and exclusion criteria such as medical indications, clinical trials, interventions, number of participants, and others. Finally 21 published clinical trials on safety and side effects of Avastin® and 56 partially unpublished references concerning the topic have been evaluated.

Results: The analysis of the studies regarding the safety of intravitreal AMD therapy by Bevacizumab does not provide any valid evidence either for or against the use of Avastin®. The performed trials are methodologically inadequate and insufficient to draw firm conclusions. Specifically, the evaluation of treated and untreated patients, information on diagnoses and AMD stages, incomplete reporting on side-effects, and varying number of patients in the follow-ups limit the validity of the existing evidence. However, based on preliminary data, administration of Bevacizumab (Avastin®) is appraised as promising, since the monitored side-effects are of moderate clinical relevance only. Nevertheless, only a comprehensive randomized comparative clinical trial of Bevacizumab and Ranibizumab could produce final valid results.

treatment of AMD:
2 approved Anti-VEGF

Macugen®
Lucentis®

but: „off-label“
Avastin® is used
more often in clinical
practice

Assessment of safety
risks for patients and
liability risks for
providers

performed trials are
methodologically
inadequate and
insufficient to draw
firm conclusions,

but monitored side-
effects are of moderate
clinical relevance only

unusual consensus
between payers and
ophthalmologists in
different countries,
health policy should
focus on cost-
effectiveness & aspects
of allocation of (scarce)
resources, access &
fairness

Conclusion: Though evidence for intravitreal Bevacizumab is missing, experts believe that Bevacizumab offers a low-price alternative to Ranibizumab. Until solid evidence becomes available, health policy makers should focus on the aspects related to the allocation of resources such as access and fairness. Due to limited financial resources and in view of the unusual consensus between payers and ophthalmologists in different countries, it is likely that a cost-effectiveness analysis would decide for Bevacizumab because of the enormous price difference, even if differences in effectiveness and side-effects were evident. An important question to consider is how good Ranibizumab has to be to justify a price that is 30 times higher than a possible alternative treatment.

1 Einleitung

1.1 Politische Fragestellung & Forschungsfrage

Die intravitreale Verabreichung von Anti-VEGF (Vascular Endothelial Growth Factors) – monoklonale Antikörper - mittels Injektionen ist eine noch junge und innovative Therapieform bei exsudativer (feuchter) AMD (altersbedingter Makuladegeneration) [1]. Während die beiden monoklonalen Antikörper Pegaptanib (Macugen®: seit 2004 in USA; 2005 in Europa) und Ranibizumab (Lucentis®: seit 2006 in den USA; 2007 in Europa) von der FDA wie von der EMEA für die Behandlung der AMD zugelassen sind, ist Bevacizumab (Avastin®) (bislang) nur als systemische Therapie des Kolorektalkarzinoms zugelassen (2004), obgleich seit 2005 „off-label“ in breitem – d.h. weitaus häufiger als das zugelassene Schwesterpräparat Lucentis® – klinischen Einsatz.

In den klinischen Ergebnissen ist Ranibizumab (Lucentis®) dem ersten VEGF-Inhibitor Pegaptanib (Macugen®) eindeutig überlegen; die Frage, ob die beiden VEGF-Inhibitoren Ranibizumab (Lucentis®) und Bevacizumab (Avastin®), in denselben Labors von Genentech entwickelt und pharmakodynamisch im Wirkmechanismus nahezu gleiche Produkte, auch gleich in ihrer Wirksamkeit sind – wie es die breite empirische Anwendung vermuten lässt [2] -, könnte nur eine große randomisierte klinische Studie für eine ev. Nachzulassung der intraokulären Applikation von Bevacizumab bei AMD beantworten.

Dabei ist Avastin® die „Mutter“ von Lucentis®, d.h. beide bestehen aus demselben Protein: bei Avastin® handelt es sich aber um das *ganze* Protein (150kDa/ Molekulargewicht), während Lucentis® lediglich ein *Fragment* (48kDa) ist und 14 x größere Affinität besitzt; die Halbwertszeit von Lucentis® beträgt 12 std (in 3-4kg schweren Affen), jene von Avastin® das 40fache: 21 Tage. Auch die Verteilung & Serumkonzentration der beiden Präparate in alle Bereiche der Retina (erprobt im Tierversuch) ist etwas unterschiedlich: bei Lucentis® innerhalb von 3 Tagen, bei Avastin® 4,9 Tage.

Daraus wird thesenhaft und bislang ohne empirische Überprüfung am Menschen die Schlussfolgerung gezogen, dass sich Avastin® aufgrund seines größeren Molekulargewichts schlechter in der Retina verteilt und daher geringere Wirksamkeit und höhere Nebenwirkungen hat. Andererseits – ebenfalls eine Mutmaßung ohne Überprüfung – hält eben aufgrund dieser Eigenschaften die Wirkung von Avastin® länger an.

Avastin® in klinischem Einsatz für nicht zugelassene Indikation

Sind Lucentis® und Avastin® gleich in ihrer Wirksamkeit?

Pharmakokinetik von Lucentis® & Avastin® unterscheidet sich geringfügig...

...daher Mutmaßungen zu Wirkungsunterschieden

Tabelle 1.1-1: Anti-VEGF Arzneimittel

Wirkstoff	Produktname	Entwicklungs- & Vertriebsfirmen
Pegaptanib	Macugen®	OSI/Pfizer
Ranibizumab	Lucentis®	Genentech/ Novartis (30%iger Eigentümer von Roche)
Bevacizumab	Avastin®	Genentech/ Roche

Kostenfaktor aufgrund der demographischen Entwicklung

Diese Frage nach den Wirkungsunterschieden ist von außerordentlichem öffentlichen Interesse, da aufgrund der demografischen Entwicklungen die AMD eine zunehmend häufigere Alterserkrankung und damit auch ein bedeutender Kostenfaktor geworden ist. Da die für eine Injektion erforderliche Wirkstoffmenge von Avastin® lediglich ein Dreißigstel (Bevacizumab 20-30 €/ Injektion) der entsprechenden Dosis von Lucentis® (1.200 €/ Injektion für Ranibizumab) kostet, wäre eine komparative Studie von großem Interesse [3].

Diese wird aber von den beteiligten Firmen nicht eingeleitet. Merkantile Interessen werden vermutet [4-6].

Autor der Zulassungsstudie für Lucentis® war Erstanwender von Avastin®...

Nun ist es aber jener Ophthalmologe Rosenfeld, der 2006 die Zulassungsstudie MARINA für Genentech durchführte, der 2005 Erstanwender von Bevacizumab (Avastin®) war, seitdem einige klinische Studien mit Bevacizumab bei AMD – zunächst intravenös, dann intravitreal verabreicht – durchführte und einen weltweiten „Safety Survey“ zu Bevacizumab initiierte [2]. Unter dem Titel „Intravitreal Avastin®: the low cost alternative to Lucentis®?“ veröffentlichte er 2006 einen Artikel [7], in dem er auf einige der Argumente, die gegen die Verabreichung von Bevacizumab angeführt werden, eingeht:

„While many questions persist regarding the optimal dose and dosing interval for intravitreal Avastin®, these are no different from the questions that persist for Lucentis® and Macugen®. [...] Even after the phase III trials with Lucentis® and Macugen®, we still do not know the optimal dose or the optimal dosing interval for these drugs.” (p 142)

...fordert aber eine klinische Studie

Weiters [7]: “Currently there appears to be a global consensus that the treatment strategy using intravitreal Avastin® is logical, the potential risks to our patients are minimal, and the cost-effectiveness is so obvious that the treatment should not be withheld. [...] However, the need to move forward with large, prospective multicenter clinical trials to investigate intravitreal Avastin® has exposed a glaring weakness in the global approval process”, so der Erstautor der Lucentis® Zulassungsstudie.

gesundheitpolitische Fragestellung

Die diesem Assessment zugrundeliegende gesundheitspolitische Fragestellung leitet sich aus dem oben Beschriebenen ab:

- ⊗ Werden die Ressourcen, um AMD-PatientInnen zu behandeln, auf effiziente Art und Weise eingesetzt?
- ⊗ Besteht ein Sicherheitsrisiko für mit Avastin® behandelte PatientInnen und damit ein Haftungsrisiko für den Behandler, resp. die behandelnde Institution?

Die entsprechenden Forschungsfragen sind:

- ❖ Was ist das Sicherheitsprofil von Avastin® bei neovaskulärer altersbedingter Makuladegeneration?
- ❖ Wie häufig wurden welche Nebenwirkungen beobachtet?

Forschungsfragen:

- Sicherheit
- Nebenwirkungen

1.2 Off-Label-Anwendung im internationalen Diskurs

Die breite off-label-Anwendung von Bevacizumab in der Behandlung der altersbedingten neovaskulären Makuladegeneration ohne Zulassung für diese Indikation wird international intensiv und kontroversiell diskutiert.

für die off-label-Anwendung von Bevacizumab gibt es Für und Wider

Die Argumentationen pro (nicht nur von Kostenträgern, sondern auch von zahlreichen OphthalmologInnen ins Treffen geführt) und contra (vor allem von den Herstellern und Vertreibern von Lucentis® eingesetzt [8]) werden im Folgenden kurz dargestellt:

Pro:

- ❖ *Zugang zu Therapie und Verhinderung von Diskriminierung* [9, 10]: Am häufigsten in die Diskussion eingebracht wird das Argument, dass die begrenzten Ressourcen nur für eine kleine Anzahl von PatientInnen eine Behandlung mit dem VEGF-Inhibitor Lucentis® ermöglichen, während mit dem deutlich kostengünstigeren VEGF-Inhibitor Avastin® ein Ausschluss von PatientInnen aus Kostengründen nicht gegeben ist.
- ❖ *Behandlungsrichtlinien zur Qualitätssicherung*: das Manko des Vorliegens von Einzeldosis-Vialen für die intravitreale Applikation und die damit verbundene Gefahr von Kontaminationen während der Zubereitung kann durch strikte Einhaltung von Standard Operating Procedures (SOPs) und Qualitätssicherungsmaßnahmen für sterile Aufbereitungen kontrolliert werden.
- ❖ *Unabhängige Anwendungsbeobachtungen*: Wenngleich die zu Bevacizumab vorliegenden Studien keinesfalls gleichwertig zu einer prospektiven randomisierten Studie sind, besagen die Daten aus einem internationalen „Safety Survey“ [2], der Daten von 70 Zentren in 12 Ländern von 5228 PatientInnen erhob, dass Bevacizumab nicht nur wesentlich häufiger eingesetzt wird als Lucentis®, sondern auch, dass die Anwendungsbeobachtungen auf ein vergleichbares Nebenwirkungsprofil schließen lassen.

Verhinderung von Diskriminierung

SOPs sorgen für Qualitätssicherung

breite Anwendungsbeobachtungen

Contra:

- ❖ *Rückschritt in die Zeit vor „Evidence-based Medicine“*: Am häufigsten gegen die „off-label“ Anwendung in die Diskussion eingebracht wird das Argument, dass die nur empirisch motivierte Anwendung, basierend auf anekdotischer Evidenz, Türen öffnet für wissenschaftlich nicht in randomisierten Studien belegte und damit ethisch nicht rechtfertigbare medizinische Interventionen.
- ❖ *Unterstützung von Zwei-Klassen Medizin*: Die Ablehnung der Refundierung eines (teuren) zugelassenen Medikaments und die Bezahlung des „off-label“ Gebrauchs eines (kostengünstigen) Arz-

„Anekdotische Evidenz“

Zwei-Klassen-Medizin

<p>Haftungsproblematik wegen...</p> <p>Kontaminationsgefahr und...</p> <p>...unsichere Pharmakokinetik</p> <p>auch Befürworter der off-label Anwendung fordern Evidenz</p>	<p>neimittels fördert die Unterscheidung zwischen „Medizin für Arme“ und „Medizin für Reiche“ (sofern ein Unterschied in der Wirkung besteht).</p> <p>☛ <i>Haftung</i> [9]: Es werden weiters Fragen der Haftung angesprochen wegen:</p> <p>1.) <i>Kontamination, kein Konservierungsmittel, geringe Haltbarkeit</i>: aufgrund des Mangels an Einzeldosierungen besteht die Gefahr einer Kontamination bei der Zubereitung. Da in den VEGF-Inhibitoren kein Konservierungsmittel enthalten ist und die Haltbarkeit begrenzt ist, kann es bei Mehrfachentnahme (wenn nicht aseptisch oder steril gearbeitet wird) zu mikrobiologischen Verunreinigungen kommen.</p> <p>2.) <i>Mangel an Wissen zu Pharmakokinetik & Halbwertszeit von Avastin®</i> [10, 11]: Die Halbwertszeit von Avastin® ist deutlich länger, der Verbleib des Arzneimittels in der Retina könnte schädlich sein. Lucentis® Moleküle binden stärker an das VEGF-Protein und könnten dadurch wirksamer in der Unterbindung des Wachstums von Neovaskularisationen sein. Die Avastin® Antikörper sind deutlich größer, was zu einer schlechteren Penetration der Retina führen könnte.</p> <p>In beiden Argumentationsketten wird wiederholt die Bedeutung des Nachweises von Sicherheit und Wirksamkeit für den/die PatientIn betont. Selbst explizite Befürworter des „off-label“ Einsatzes – und diese überwiegen bei Weitem in der öffentlichen (publizierten) Diskussion - legen Wert darauf zu betonen, dass der eingeschlagene Weg der „Evidenz-basierten Medizin“ nicht verlassen werden darf, und dass ein global akzeptierter „off-label“ Einsatz nur interimistisch erfolgen sollte bis entsprechende Daten vorliegen [10].</p>
--	--

1.3 Internationaler Umgang mit Off-Label Anwendung

<p>länderspezifische Unterschiede</p> <p>Italien: nationale Zulassung ohne gesicherte Daten</p>	<p>Obwohl Bevacizumab – so die immer wieder geäußerte Mutmaßung – bislang weitaus häufiger und bereits vor der Marktzulassung der anderen beiden VEGF-Inhibitoren Pegaptanib und Ranibizumab zum klinischen Einsatz kam, ist der offizielle Umgang mit der off-label Anwendung länderspezifisch unterschiedlich:</p> <p>Italien: [12] am 28. Mai 2007 wurde Bevacizumab national (von der AIFA/Zulassungsbehörde) für die Indikationen „exsudative Makulopathie und neovaskuläres Glaukom“ ohne Daten aus einer großen klinischen Studie zugelassen. Pegaptanib und Ranibizumab sind als „Klasse C“-Medikamente eingestuft und werden in Italien im öffentlichen Gesundheitswesen nicht refundiert.</p> <p>Kritik geübt wird an diesem gesundheitspolitischen Schachzug, Bevacizumab für eine Indikation zuzulassen, die durch Mangel an wirksamen Alternativen gekennzeichnet ist, Lob dafür, dass Avastin® damit nun öffentlich zugänglich – wenngleich auch mit falscher/realitätsferner/unpräziser Diagnosestellung – ist und auch in vollem Umfang refundiert wird, zumal</p>
---	---

ophthalmologische Behandlungen mit einer Maximalabgeltung von 2.500 € begrenzt sind.

Die Italienische Ophthalmologische Gesellschaft (SOT) entwickelte Guidelines und bietet allen praktizierenden OphthalmologInnen (2.400) eine Versicherungsdeckung für die Anwendung von Bevacizumab bei AMD.

Rechtliche Grundlage für die nationale Zulassung ist eine Spezialliste der AIFA für „innovative Medikamente“, auf der bereits 19 weitere „off-label“ Arzneimittel (hauptsächlich Standardmedikamente, die in der Pädiatrie „off-label“ eingesetzt werden) auf die Aufnahme warten. Diese Regelung gilt für die Dauer der Zeitspanne, bis eine große randomisierte klinische Studie vorliegt.

USA [13]: Am 20. April 2006 hat die American Academy of Ophthalmology (AAO) eine Stellungnahme herausgegeben, in der sie ihre Unterstützung zur Kostenübernahme durch „Medicare“ und „Medicaid Services“ für die Anwendung von Avastin® abgeben, wenn 1.) der/die PatientIn nach Angabe des behandelnden Arztes auf zugelassene Behandlungsmöglichkeiten nicht angesprochen hat bzw. Wenn 2.) der/die behandelnde Arzt/Ärztin aufgrund seiner/ihrer Erfahrung davon ausgeht, dass durch die Anwendung von in den Glaskörper injiziertem Bevacizumab ein größerer Nutzen zu erwarten ist.

Auf Basis des bereits zitierten weltweiten „Safety Surveys“ [2], der eine Nebenwirkungsrate von unter 0,21 % ergab und auf Basis einer Umfrage der AAO, bei der 96 % der 289 Antwortenden angaben, „bevacizumab is the same or better in terms of overall safety“ [14, 15], entschlossen sich die großen Versicherungsträger Aetna [14], Blue Cross-Blue Shields [16], Cigna [17] etc. Avastin® bei AMD zu refundieren.

Großbritannien: Das „Royal College of Ophthalmologists“ verabschiedete im November 2006 eine AMD-„Interim Guideline“ [18], die besagt, dass der „off-label“-Gebrauch von Avastin® gerechtfertigt ist, wenn der/die PatientIn nicht oder schlecht auf die Erstlinien-Therapie PDT (Photodynamische Therapie) anspricht. Eine „preliminary guidance“ von NICE vom Juni 2007 besagt, dass Lucentis® nur verabreicht werden darf, wenn bereits beide Augen an der feuchten Form der AMD erkrankt sind und dann nur das weniger betroffene („bessere“) Auge behandelt werden sollte [19]. Eine Kosten-Nutzen Evaluierung wurde 2006 durchgeführt [20], und darüber hinaus gab das NHS-HTA Programm im Juli 2007 eine große Non-Inferiority Vergleichsstudie zwischen Lucentis® und Avastin® in Auftrag [21, 22].

Niederlande: Das „Pharmaceutic Aid Committee/CFH“ der Niederländischen Sozialversicherung CVZ verglich im Frühjahr 2007 in einem (internen und damit unveröffentlichten) Report [23] die drei VEGF-Inhibitoren miteinander und kommt zu dem Schluss, dass Bevacizumab in seiner Wirksamkeit gleichwertig, darüber hinaus aber deutlich kostengünstiger als Ranibizumab ist. Unklarheit herrsche allerdings über die Dosierung, die Nebenwirkungen seien dieselben wie jene bei der Verabreichung von Lucentis®, eine systemische statt intravitreale Verabreichung von Avastin® verursache kardiovaskuläre Nebenwirkungen (Anstieg des Blutdrucks etc.).

Guidelines & Versicherung für OphthalmologInnen

„off-label“ Zulassungsliste

USA:
Kostenübernahme durch Medicare & Medicaid

Refundierung durch große Versicherungsträger

UK:
AMD-Interim Guideline für „off-label use“

Non-Inferiority Vergleichsstudie Lucentis®/ Avastin® beauftragt

Niederlande:
Interner Report 2007 betont Wirksamkeit von Avastin®

Tabelle 1.3-1: Kosten der Behandlung der feuchten altersbedingten Makuladegeneration [23]

Arzneimittel	Preis in €	Dosierung/ Injektion	Jahres- Therapiekosten
Ranibizumab Inj.	1.133.-	0,5 mg	9.064.- (8 x)*
Bevacizumab Inj.	20.- to 25.-**	1,25-2,5 mg	< 250.- (9 x)
Pegaptinib Inj.	681.-	0,3 mg	6.129.- (9 x)
Verteporfin	1.251.-	6 mg/ m2	3.753.- (3 x)

* die Anzahl der Behandlungen variiert zwischen 3 und 12, mit einer Wahrscheinlichkeit zwischen 7 - 10 Anwendungen

** off-label, Zubereitung in der Spitalsapotheke

Österreich:
Entscheidung steht an,
Vergleichstudie beginnt
demnächst

Österreich: Ranibizumab (Lucentis®) wurde im Frühjahr 2007 zugelassen, bekam aber im Rahmen von Verhandlungen zur Aufnahme neuer Interventionen in den MEL- (Medizinische Einzelleistungs) Katalog keine eigene Tarifposition und wird dementsprechend nur im Rahmen des regulären Budgets zu Behandlung von AMD refundiert. Die Österreichische Ophthalmologische Gesellschaft hat vor kurzem eine Vergleichstudie zwischen Avastin® und Lucentis® initiiert, d.h. ein Protokoll über eine randomisierte klinische Studie an 9 Zentren entwickelt: 240 PatientInnen werden ein Jahr behandelt und ein weiteres Jahr beobachtet. Ergebnisse sind 2010 zu erwarten. Auch das vorliegende Dokument, eine Analyse des Nebenwirkungsprofils, dient zur Entscheidungsunterstützung.

Europa:
Keine Empfehlung ohne
klinische Studie

Europa: Eine Europäische Gruppe von OphthalmologInnen aus 10 Ländern [24] enthält sich einer Empfehlung zugunsten oder gegen die intravitreale Verabreichung von Bevacizumab bis zum Vorliegen einer entsprechenden klinischen Studie.

HTA-Institute arbeiten
(kooperativ) an
Entscheidungs-
unterstützung für die
Gesundheitspolitik

Spanien, Norwegen, Israel und Finnland: In diesen Ländern wird derzeit durch HTA-Institutionen an systematischen Übersichtsarbeiten zu den 3 VEGF-Inhibitoren Ranibizumab (Lucentis®), Bevacizumab (Avastin®) und Pegaptinib (Macugen®) zur Entscheidungsunterstützung gearbeitet. Eine enge Kooperation im Rahmen von EUnetHTA zur Vermeidung von Redundanzen besteht, was zunächst in dem „Agreement“ zum Ausdruck kommt, die Evidenztabelle(n) (vgl. Appendix) in Englisch zu machen. Gesundheitspolitische Entscheidungen stehen in diesen Ländern aber noch aus.

1.4 Klinische Vergleichsstudien Bevacizumab vs. Ranibizumab

Aufgrund des öffentlichen Diskurses, der ungewöhnlich heftig nicht nur von Seiten der Kostenträger, sondern mit gleicher Intensität von Seiten der ophthalmologischen Fachärzte-Gesellschaften und auch in hochrangigen Journalen (Lancet, BMJ) geführt wird, und in dem evidenz-basiertes und firmen-unabhängiges Wissen zum Vergleich der beiden konkurrierenden VEGF-Inhibitoren Ranibizumab und Bevacizumab eingefordert wird, haben sich 2 unabhängige Institutionen entschlossen, große randomisierte Studien zum Wirksamkeitsvergleich durchzuführen:

Das **US-amerikanische National Eye Institute** hat sich im Oktober 2006 entschlossen, ein Vergleichstudie (RCT) zur „relative safety and effectiveness of Avastin® and Lucentis®“ durchzuführen [25]. Ergebnisse sind in 2 Jahren, also 2009, zu erwarten.

Im Rahmen des **britischen Health Technology Assessment Programms** wurde im Mai 2007 eine ebensolche „Non-Inferiority“ Vergleichsstudie (RCT) begonnen [21]. 600 PatientInnen in 20 Zentren werden derzeit rekrutiert. Ergebnisse sind im November 2010 zu erwarten.

Für eine darüber hinausgehende gesundheitsökonomische Evaluation, die Kosten-Nutzen Analysen *nach* einer Wirksamkeitsanalyse durchführt, ist zu betonen, dass bei gleicher Wirksamkeit selbstredend die Entscheidung zugunsten von Bevacizumab ausfallen würde. Aber selbst bei Unterschieden in der Wirksamkeit wie im Nebenwirkungsprofil ist – aufgrund des enormen Preisunterschiedes zwischen den beiden Präparaten – die Wahrscheinlichkeit groß, dass die Kosten-Effektivitäts-Relation zugunsten von Bevacizumab ausfällt.

Die eigentliche gesundheitspolitische Frage ist daher vielmehr, um wie viel besser Ranibizumab sein muss, um den 30-fach höheren Preis zu rechtfertigen [20].

Kostenträger und Fachärzte-Gesellschaften fordern randomisierte Studien zum Wirksamkeitsvergleich

RCT von National Eye Institute
2006 bis 2009

Britischer RCT
2007 bis 2010

Um wie viel besser als Bevacizumab muss Ranibizumab sein, um den 30-fachen Preis zu rechtfertigen?

2 Methode und Literatursuche

Die vorliegende Arbeit basiert auf einer Literatursuche in 2 verschiedenen Datenbanken: Medline und EmBase wurden mit der sehr einfachen Suchstrategie/ Verknüpfung von Bevacizumab/ Avastin® AND AMD durchsucht.

Literatursuche in Medline und EmBase

Die Arbeit beinhaltet veröffentlichte Studien sowie einige unveröffentlichte (Politik-/ Refundierungs-) Papiere, die nach folgenden Ein- und Ausschlusskriterien (für klinische Studien) ausgesucht wurden.

veröffentlichte & unveröffentlichte Studien

Einschlusskriterien:

- ☞ Intervention: Bevacizumab, Avastin®
- ☞ Applikation: intravenöse/ systemisch und intraokulär
- ☞ Studiendesign: prospektive wie retrospektive klinische Studien am Menschen mit mehr als 10 PatientInnen resp. Augen, bei intraokulärer, intravitrealer Applikation mit mehr als 5 PatientInnen resp. Augen
- ☞ Klinische Studien zu Wirksamkeit und Sicherheitsaspekten/ Nebenwirkungen oder nur zu Sicherheit/Nebenwirkungen
- ☞ Sprache: Publikationen in Englisch und Deutsch

Auswahl nach Indikation, Intervention, Fallzahl, etc.

Ausschlusskriterien:

- ☞ Klinische Studien nur zur Wirksamkeit
- ☞ Andere Indikationen als AMD (z.B. Diabetes)
- ☞ Publikationen zu Grundlagenforschung, in vivo oder in vitro, Tierstudien
- ☞ Fallstudien zu einzelnen PatientInnen
- ☞ Andere Sprachen als Englisch und Deutsch
- ☞ Nur Abstract, nicht Volltext erhältlich

Ausschluss: andere Indikationen

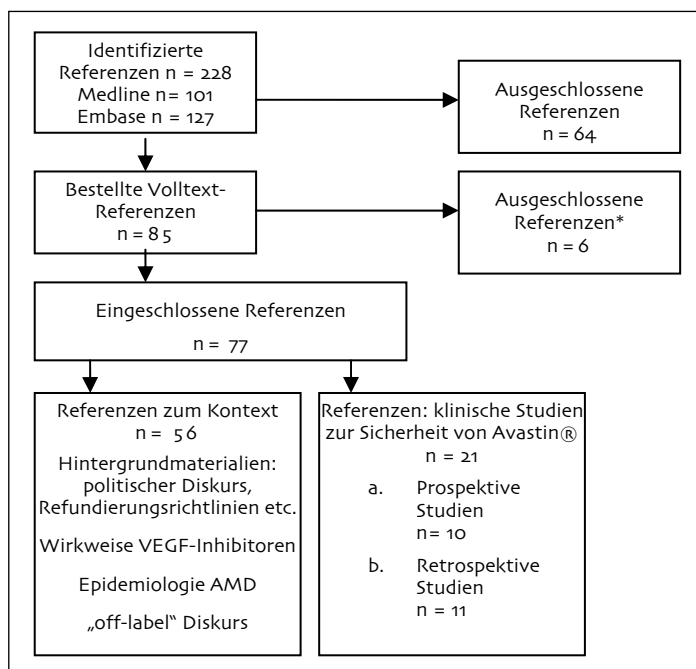


Abbildung 2-1: Literaturselektion

*Ausgeschlossen wegen zu kleiner Fallzahl.

3 Hintergrund

3.1 Epidemiologie der neovaskulären AMD

Als altersbedingte Makuladegeneration (AMD) bezeichnet man ein Krankheitsbild, bei dem es durch Veränderungen an der Macula, der Stelle des schärfsten Sehens auf der Netzhaut, zu einer oft rasch progredienten Einschränkung der Sehfähigkeit kommt. Die zentrale Sehfähigkeit ist davon stärker betroffen als die periphere, und es wird für die Betroffenen unmöglich, Gesichter zu erkennen oder zu lesen. Die AMD stellt weltweit eine der führenden Ursachen für Sehverlust dar und Prognosen besagen, dass ihre Prävalenz in den kommenden Jahren, nicht zuletzt aufgrund der demographischen Entwicklung, weiter ansteigen wird [26]. Das Fortschreiten der Erkrankung ist mit einer Einschränkung der Lebensqualität sowie mit einer erhöhten Sturzneigung verbunden.

Man unterscheidet eine trockene AMD, die durch einen langsamen Verlauf und durch Atrophie der Netzhautzellen gekennzeichnet ist, von der feuchten AMD, bei der ein pathologisches Wachstum von Blutgefäßen im Mittelpunkt des Krankheitsprozesses steht und Sehverschlechterungen innerhalb von wenigen Wochen oder gar Tagen auftreten [27]. Die Mehrheit, 70-80% der PatientInnen, erkranken an der trockenen Form der AMD, nur 20-30% an der feuchten/exsudativen Form. Weiters unterscheidet man die feuchte AMD in die klassische und die okkulte Form, je nach dem Erscheinungsbild in der zur Diagnostik durchgeführten Fluoresceinangiographie. Es existieren jedoch auch Mischformen aus klassischer und okkulten AMD. Etwa 20% der Fälle werden als klassisch, 7% als minimal klassisch und 73% als okkult bezeichnet.

Die unreifen Blutgefäße wachsen zwischen die Pigment- und Photorezeptorzellen der Retina ein. Diese Veränderungen werden als choroidale Neovaskularisationen bezeichnet. Das Besondere an diesen Gefäßen ist, dass sie leicht platzen können und dann Einblutungen in die Retina verursachen, was zur Entstehung von Läsionen an der Macula führt.

Schätzungen über die Inzidenz der AMD beruhen auf klinischen Umfragen, welche jedoch durch Verwendung unterschiedlicher diagnostischer Methoden und soziodemographischer Faktoren kritisch zu bewerten sind (Tabelle 3.1-1). Es wurde eine Inzidenz von 1.1 pro 1000 Personenjahren angegeben [28].

Die Prävalenz für das Frühstadium der AMD wird bei 60-Jährigen mit 1-3%, bei 70-Jährigen mit bereits 20% und bei 80-Jährigen mit 30-40% angegeben [29]. Für das Spätstadium der AMD werden Prävalenzen von 0.5-1% bei 60-Jährigen, 2% bei 70-Jährigen und ca. 5% bei 80-Jährigen angeführt. Schließlich war 1994 ein Drittel der Neuerblindungen auf die AMD zurückzuführen [30].

Beschreibung der AMD & ihrer Entstehung

Weltweit wichtigste Ursache für Sehverlust, bedeutet Lebensqualitätsverlust

Formen der AMD:

trockene

feuchte:
klassisch, minimal
klassisch & okkult

choroidale
Neovaskularisation

Inzidenz etwa 1.1 pro
1000 Personenjahre

Prävalenz

Tabelle 3.1-1: Inzidenz der neovaskulären AMD [28]

Study	Age Group	Persons	Male	Female
Van Leeuwen et al, 2003 (Rotterdam, The Netherlands) Design: population-based prospective cohort study (n=6418) Follow-up: 5 years Outcome: age-specific incidence (95% CI) per 1000 person-years	55-59	0.0		
	60-64	0.2 (0.0-1.1)		
	65-69	0.3 (0.1-1.2)		
	70-74	1.3 (0.6-2.7)		
	75-79	2.5 (1.3-4.8)		
	≥ 80	3.6 (1.9-6.9)		
	Total	1.1 (0.7-1.5)		
Mitchell et al, 2002 (Blue Mountains, Sydney Australia) Design: population-based prospective cohort study (n=2335) Follow-up: 5 years Outcome: age-specific incidence per 100 persons	49-60	0.0	0.0	0.0
	60-69	0.5	0.2	0.8
	70-79	2.4	2.4	2.4
	80+	3.6	0.0	5.9
	Total	1.0	0.6	1.2

Für Großbritannien existieren Prognosen, wonach sich die Prävalenz von über 50-jährigen PatientInnen mit AMD durch die demographische Entwicklung von 2.7 pro 1000 Einwohner im Jahr 2001 auf 3.0 bis zum Jahr 2011 erhöhen wird [31].

Auswirkung von Sehbehinderung auf die Mortalität

In einer Kohortenstudie konnte gezeigt werden, dass Menschen mit Sehbehinderung eine kumulative Sieben-Jahres-Mortalität von 26%, solche ohne Sehbehinderung nur eine von 16% haben [32]. Andere Studien wiederum konnten keinen Zusammenhang zwischen Mortalität und Sehbehinderung bei AMD feststellen [33].

Auswirkung auf die Morbidität

Ein wichtiger Punkt ist weiters die in mehreren Studien beschriebene erhöhte Sturzneigung bei Sehbehinderten. So fand sich in einer Meta-Analyse von Legood et al. ein um 70% höheres Sturzrisiko [34]. Keine der analysierten Studien war jedoch spezifisch auf PatientInnen mit AMD bezogen. Schließlich ist eine Assoziation zwischen schlechtem Sehvermögen und Depressionen bekannt [35], wobei in dieser PatientInnengruppe Depressionen 2-4-mal häufiger als in der Kontrollgruppe auftraten.

Risikofaktoren der AMD:
- genetische Disposition
- Alter
- Nikotinabusus

Obwohl der exakte Ablauf der Pathogenese der AMD unklar bleibt, vermutet man, dass eine kumulative Schädigung durch oxidativen Stress, ev. auch blaues Licht. [36][37]. Jedenfalls gilt als gesichert, dass es in Assoziation mit verschiedenen Faktoren, wie positive Familienanamnese, höheres Alter, Nikotin-Abusus bereits Jahre vor Ausbruch der Erkrankung zu einer Abnahme des Makulapigments kommt [38]. Neben dem Vorliegen einer Adipositas spielt wohl auch die genetische Prädisposition eine gewisse Rolle [39].

In einer prospektiven Kohortenstudie, dem Age-Related Eye Disease Study/AREDS (no. 19) Report [40] mit 3294 Menschen im Alter zwischen 55 und 80 Jahren waren die folgenden Faktoren mit der Ausbildung einer AMD assoziiert: Angehörige der weißen Rasse haben ein 6.77-fach höheres Risiko, Zigarettenkonsum von mehr als 10 Pack-years, entsprechend einer Packung pro Tag über 10 Jahre, führt zu einem 1.55-fach höheren Risiko.

Weiters wird Diabetes mellitus als Risikofaktor angeführt. Es existieren Hinweise dafür, dass eine hohe Zufuhr von Betakarotin, Vitamin C und E, sowie Zink in der Nahrung mit einer Risikoreduktion der AMD einhergeht [41]. Die arterielle Hypertension als Risikofaktor für AMD wird kontroversiell diskutiert [42] [43].

- Diabetes mellitus
- etc.

Zur Inzidenz der AMD gibt es Schätzungen für Skandinavien, die sich auf 900 Augen pro Million Einwohner beziehen [44]. Von den genannten 900 Augen wurde geschätzt, dass sich 600 für eine intravitreale Therapie eignen würden. Wenn man nun das Protokoll der ANCHOR- [45] bzw. der MARINA-Studie [46] anwenden würde, käme man auf 7200 Injektionen (= 12 pro Auge) jährlich pro Million Einwohner. Es wurde errechnet, dass sich daraus jährliche Kosten in Höhe von 11 Millionen Euro pro Million Einwohner ergäben.

Kostenhochrechnung
der intravitrealen
Therapie

3.2 Therapie der AMD

Ohne in das Fortschreiten der Erkrankung einzugreifen, ist die Korrektur der verbliebenen Sehschärfe mittels vergrößernder Sehhilfe ist die herkömmliche Intervention, die aber nur bei trockener (oder abgetrockneter) AMD möglich ist. Auch die Laserphotokoagulation, bei der undichte Blutgefäße durch die Laserwirkung verschlossen werden können, stellt eine Therapie-Option dar. Dabei werden aber auch die Sehzellen in der Umgebung der Gefäße geschädigt. Es kommt zu einer Narbenbildung, wobei die daraus resultierende Sehverschlechterung auf längere Sicht geringer ist, als wenn keine Therapie erfolgt. Die Einführung der photodynamischen Therapie/PDT, bei der nach systemischer Gabe eines Photosensitizers pathologische Gefäßbildungen durch Laseranwendung zerstört werden, galt bislang als bedeutender Durchbruch in der Therapie der AMD. Die PDT wirkt aber nicht präventiv gegen neue Gefäßbildungen [26], und nur „passager“ (vorübergehend), da die Gefäße nur rekanalisiert werden.

Therapieoptionen bei
der AMD:

Laserphotokoagulation,
Photodynamische
Therapie

An der Entstehung der Neovaskularisationen scheinen verschiedene pathophysiologische Faktoren beteiligt zu sein, jedoch nimmt der vaskuläre endotheliale Wachstumsfaktor (VEGF) eine zentrale Stellung ein. Deshalb stellt dieser Wachstumsfaktor das Ziel von mehreren derzeit verfügbaren Therapieoptionen dar. Erkenntnisse über die Rolle von VEGF bei verschiedenen Krankheitsprozessen (z.B. Tumorwachstum, AMD, Inflammation) belegen den Einfluss von VEGF auf den programmierten Zelltod (Apoptose). In der VEGF-Gruppe gibt es zahlreiche Proteine mit strukturellen Gemeinsamkeiten, weiters existieren unterschiedliche VEGF Rezeptoren. Diese Vielfalt und die hinzukommenden, den Rezeptoren nachgeordneten, z.T. komplexen Signaltransduktionskaskaden machen verständlich, dass in Bezug auf die exakte physiologische Rolle von VEGF noch Forschungsbedarf besteht.

Entstehungsfaktoren
der AMD:
vaskuläre endotheliale
Wachstumsfaktoren
(VEGF)

<p>Stoffe mit VEGF-antagonisierender Wirkung zur intravitrealen Injektion:</p> <ul style="list-style-type: none"> - Pegaptanib - Bevacizumab - Ranibizumab 	<p>Von medikamentöser Seite stehen mit VEGF-antagonisierender Wirkung Pegaptanib, ein VEGF-bindendes Oligonukleotid, ein Antikörper (Becacizumab) und ein Antikörperfragment (Ranibizumab) zur Verfügung. Diese drei VEGF-Antagonisten werden therapeutisch in den Glaskörper des Auges injiziert. Die intravitreale Injektion ist eine invasive Maßnahme, welche unter anderem das Risiko einer Endophthalmitis und einer Netzhautablösung in sich birgt. Zwar scheint die Inzidenz schwerwiegender Komplikationen gering zu sein, jedoch bestehen Befürchtungen, dass sich das kumulative Risiko durch die meist nötige repetitive Gabe von Bevacizumab [26], aber auch Ranibizumab, über mehrere Jahre als beachtlich herausstellt.</p>
<p>VEGF-Wirkmechanismus</p>	<p>Monoklonale Antikörper (AK) sind gegen ein einzelnes Zielmotiv gerichtet und gehen auf eine bestimmte antikörper-produzierende Zelle des Immunsystems (B-Zelle) zurück, die mit einer entarteten Zelllinie fusioniert wurde. Bindet der AK an die von ihm erkannte Zellstruktur, kann es über sekundäre Mechanismen zur Zellzerstörung kommen. Man unterscheidet murine von chimären und humanisierten AK, je nach dem verbleibenden Maus-AK Anteil.</p>
<p>Wirkmechanismus von Bevacizumab</p>	<p>Bevacizumab ist ein humanisierter AK, der an extrazellulär vorliegendem Wachstumsfaktor VEGF bindet und so unter anderem die Proliferation von Blutgefäßen unterdrückt. Ursprünglich wurde der AK zur Therapie von bösartigen Tumoren (Kolonkarzinom) zugelassen und dabei intravenös, also systemisch verabreicht. In weiterer Folge kam er dann auch bei der Behandlung der AMD zur Anwendung, weil er das Wachstum der unreifen Blutgefäße an der Netzhaut hemmt. Bevacizumab beeinflusst aber auch die bzw. die VEGF-assoziierte Gefäßpermeabilität [47], die bei der AMD einen wesentlichen Faktor darzustellen scheint. So führt die Wirkung von VEGF auch zur Fenestrierung von Endothelzellen und damit zu nachweisbaren strukturellen Veränderungen [48], die mit der Durchlässigkeit ins umgebende Gewebe assoziiert sind. Das so entstehende Makulödem ist eine häufige Ursache für eine Sehverschlechterung.</p>

3.2.1 Eigenschaften von Bevacizumab & Ranibizumab

<p>Pharmakokinetik der Antikörper</p>	<p>Bevacizumab ist für die intravitreale Anwendung bei der AMD nicht zugelassen, wird aber weitverbreitet im „off-label-use“ angewendet. Ranibizumab ist ein von demselben monoklonalen AK abgeleitetes AK-Fragment ist. Vom Wirkprinzip her unterscheiden sich die beiden Substanzen Bevacizumab und Ranibizumab nicht, es liegen aber Tierversuchsdaten vor, wonach das AK Fragment aufgrund seiner geringeren Größe tiefer in die Netzhaut eindringt, was eine ausgeprägtere Wirkung suggeriert [49]. Es liegen andererseits auch Untersuchungen an Hasen vor, die ergaben, dass auch der vollständige Antikörper Bevacizumab bei intravitrealer Gabe von 2.5mg in die Retina eindringen kann [50].</p>
<p>Eigenschaften von Ranibizumab</p>	<p>Ranibizumab wurde von der FDA zur Behandlung von AMD im Juni 2006 zugelassen. Ranibizumab ist kleiner als Bevacizumab und hat eine 14-fach höhere Affinität als Bevacizumab zu VEGF. Weiters unterscheiden sich die beiden Medikamente in ihrer systemischen Pharmakokinetik, denn Bevacizumab hat nach intravenöser Injektion eine 40-mal längere Plasmahalbwertszeit.</p>

Als potentielle Vorteile von Bevacizumab gegenüber Ranibizumab werden das Vorliegen von zwei Bindungsstellen pro Molekül und die längere Halbwertszeit im Auge [49, 51] angeführt, die eventuell längere Intervalle zwischen den Therapien ermöglicht [52]. Potentielle Nachteile des vom Molekulargewicht her größeren Bevacizumab sind das Vorliegen eines unter Umständen proinflammatorisch wirkenden Fc-Anteils des vollständigen Antikörpers, die längere Halbwertszeit im Blut und das Fehlen von Langzeitdaten.

Eigenschaften von Bevacizumab

Die längere Halbwertszeit könnte zu einer höheren Rate an systemischen Komplikationen, wie arterielle Hypertonie oder thromboembolische Ereignisse führen. Die oben beschriebene, bessere retinale Penetration von Ranibizumab gegenüber Bevacizumab scheint - in Anbetracht der vorliegenden Ergebnisse - klinisch nicht relevant zu sein. Dasselbe würde man in Kenntnis der Daten, betreffend die niedrige Inzidenz von Augentzündungen der PatientInnen nach intravitrealer Injektion für die unter Umständen proinflammatorische Wirkung der bei Ranibizumab nicht mehr vorhandenen Fc-Antikörperanteile annehmen. Die Autoren diskutieren jedoch, dass bei über drei Monate hinausgehenden wiederholten Injektionen eventuell häufiger Inflammationen auftreten könnten. Die Autoren geben an, dass - ihrer Erfahrung nach - Bevacizumab dosisabhängig weniger proinflammatorisch wirke als Ranibizumab. Sie beziehen sich dabei auf die dosislimitierenden, bei der intravitrealen Injektion von 1mg Ranibizumab aufgetretenen Erscheinungen [52].

mögliche Implikationen der unterschiedlichen Pharmakokinetik

3.2.2 Nebenwirkungen von Bevacizumab

Es liegen zwar für Bevacizumab nur sehr limitierte Daten vor, doch könnte man systemische Nebenwirkungen bei der AMD Therapie durch Übertritt der Substanz von der Injektionsstelle in den Kreislauf erwarten. Bei Experimenten an Hasen fanden sich die höchsten Konzentrationen im Serum acht Tage nach der Injektion. Dabei war der Anteil an gebundenem VEGF im Serum 90% [53]. Somit sind eventuell auftretende systemische Nebenwirkungen bei intravitrealer Injektion als möglich anzusehen. Betreffend den Einsatz von Bevacizumab meint La Cour, Autor eines Editorials, dass Bevacizumab wegen der unbekanntenen klinischen Konsequenzen der Substanzunterschiede keinen generischen Ersatz für Ranibizumab darstellt und ruft nach einer Non-inferiority-Studie [54].

systemische Nebenwirkungen bei intravitrealer Injektion

Wenn auch bei der intravitrealen Gabe die systemischen Konzentrationen sehr gering bleiben, besteht dennoch die Möglichkeit für systemische Nebenwirkungen von allen VEGF-Antagonisten. Da VEGF eine vasodilatatorische Wirkung besitzt, kann es durch die VEGF-Hemmung zu Blutdruckanstiegen kommen. Das ist vor allem bei PatientInnen mit vorbestehender arterieller Hypertonie und Atherosklerose relevant. Weiters ist durch die Stresssituation vor und während der intraokulären Injektion, unabhängig von der Substanz, mit Blutdruckspitzen zu rechnen.

Hypertonie-Risiko

Die schwereren Nebenwirkungen sind die Endophthalmitis oder eine auf die Injektion folgende Netzhautablösung. Das bedeutet, dass PatientInnen nach einer Behandlung zu Kontrolluntersuchungen erscheinen müssen. Weiters kann es nach der Verabreichung zu einem Anstieg des Augeninnendrucks kommen, was bedeutet, dass sowohl der Augeninnendruck als auch die Durchblutung des Sehnervs kontrolliert werden müssen. Letztlich besteht noch das Risiko von thromboembolischen Ereignissen, die

Endophthalmitis, Netzhautablösung

nach der systemischen Bevacizumab-Verabreichung gehäuft aufgetreten waren. Die am häufigsten angegebenen Nebenwirkungen von Ranibizumab sind konjunktivale Hämorrhagien, Augenschmerzen, erhöhter Augennendruck und intraokuläre Entzündungen.

dieselben
Nebenwirkungen bei
jeder intravitrealen
Applikation

Letztlich treten diese Nebenwirkungen aber bei jeder – unabhängig von der verabreichten Substanz – intravitrealen Applikation auf.

Da VEGF-Antagonisten generell auf den Stoffwechsel von Endothel-Zellen wirken, ist an ein möglicherweise erhöhtes, vor allem venöses, Thromboserisiko zu denken. Bei Studien zur systemischen Verabreichung von Bevacizumab waren wegen eines beobachteten Blutungsrisikos zerebrale Metastasen ein Ausschlusskriterium. Weiters wurde eine verstärkte Wirkung der oralen Antikoagulation beobachtet.

VEGF Antagonisten können den weiblichen Zyklus und die Fertilität beeinflussen. Sie sind grundsätzlich als teratogen zu werten, wobei die Relevanz bei der Altersgruppe der wegen AMD behandelten PatientInnen kaum vorhanden sein wird.

Nebenwirkungen bei
systemischer
Verabreichung

Gelegentlich traten bei der systemischen Verabreichung Wundheilungsstörungen nach größeren Operationen und in einigen Fällen auch eine Proteinurie oder eine Verschlechterung der Pumpfunktion des Herzens auf. Über Effekte bei PatientInnen mit bereits fortgeschrittener Niereninsuffizienz ist wenig bekannt.

antiapoptotische
Nebenwirkungen

Da VEGF eine antiapoptotische Wirkung auch auf Nervenzellen ausübt, können unerwünschte Auswirkungen auf den Verlauf von neurodegenerativen Erkrankungen nicht ausgeschlossen werden. VEGF ist weiters für das Überleben von Endothelzellen unter kritischen Bedingungen wichtig. Daher wären längere Verlaufsbeobachtungen nötig, um zu zeigen, ob bei ischämischen Netzhauterkrankungen ungünstige Auswirkungen auf die Perfusion befürchtet werden müssen [55].

In den meisten Studien wurden 1.25mg Bevacizumab intravitreal verabreicht. Es keine definitive Empfehlung dazu, wie häufig und in welchen Abständen optimalerweise therapiert werden soll. Letztendlich wird aber Bevacizumab – in Anlehnung an die Ranibizumab Zulassungstudie – alle 4-6 Wochen verabreicht.

Verabreichungsintervalle intravitreal

Tabelle 3.2.2-1: Empfehlung für Kontraindikationen der „off-label“ Therapie mit Bevacizumab [55]

Absolute Kontraindikationen
Schwangerschaft/Kinder
Akute (intra)okulare Entzündung
Akuter Myokardinfarkt (6 Monate)/Apoplex
Instabile Angina pectoris/pAVK (>III)
Hypertensive Krise
Dekompensierte Niereninsuffizienz
Aktive Glomerulonephritis
Bekannte Allergie/Unverträglichkeit
Relative Kontraindikationen
Dysregulierte Hypertonie
Neurodegenerative Erkrankungen (z. B. ALS)
Respiratorische Insuffizienz
Ausgedehnte Wundflächen
Aktive intraokulare Blutungen

Im Zusammenhang mit bekannten Nebenwirkungen von VEGF-Antagonisten wurde eine Liste von vorgeschlagenen Kontraindikationen zusammengestellt (Tabelle 3.2.2-1). Zusätzlich sollte man noch die bereits in Studien zur systemischen Bevacizumabverabreichung als Ausschlusskriterium angeführten intrazerebralen Metastasen anführen.

Kontraindikationen

4 Studienübersicht zu Bevacizumab bei AMD

Im Folgenden stehen das Sicherheitsprofil und die Nebenwirkungen von Bevacizumab im Zentrum der Analyse. Ein direkter Vergleich mit dem für die intravitreale Applikation zugelassenen Ranibizumab ist aufgrund der unterschiedlichen Studiendesigns aber nicht möglich. Über die Wirksamkeit werden in diesem Assessment keine Aussagen gemacht.

direkter Vergleich von Bevacizumab & Ranibizumab nicht möglich

4.1 Studien zu Bevacizumab bei AMD: systemische Behandlung

In einer open-label Studie wurden 18 PatientInnen mit intravenösem Bevacizumab (5mg/kg) behandelt [56]. Während der 24 Wochen Nachbeobachtungszeit traten, abgesehen von einem vermutlich medikamenteninduzierten Blutdruckanstieg, keine weiteren systemischen oder okulären Nebenwirkungen auf: Der systolische und diastolische Blutdruck war bei den in der dritten Woche durchgeführten Messungen signifikant höher als der Ausgangswert. Bei 10 der 18 PatientInnen wurde es nötig, die antihypertensive Therapie zu steigern bzw. mit einer solchen zu beginnen. Abgesehen davon wurden keine weiteren Nebenwirkungen festgestellt. In der Diskussion geben die Autoren weiters an, dass sie die intravitreale Gabe als sicherer empfinden als die systemische Verabreichung.

„open-label“:
18 P

Blutdrucksteigerung

In einer noch kleineren Population von neun PatientInnen wurde vor dem Erscheinen der oben genannten Studie eine ähnliche Versuchsanordnung mit 5mg i.v. Bevacizumab/kg durchgeführt. Dabei wurde es bei PatientInnen mit bereits medikamentös behandelter Hypertonie notwendig, die antihypertensive Therapie zu steigern. Bei vier weiteren Personen wurde mit einer antihypertensiven Therapie während des Beobachtungszeitraums neu begonnen. In der sechsten Woche nach Studieneinschluss fand sich ein statistisch signifikant höherer mittlerer systolischer Blutdruck als zum Ausgangswert. Der Blutdruckanstieg wurde als medikamenteninduziertes Ereignis gewertet [57].

9 P

Blutdrucksteigerung

Schließlich wurden neun PatientInnen mit drei systemischen Bevacizumabgaben im Abstand von zwei Wochen behandelt [58]. Dabei erhielten fünf PatientInnen 5mg/kg und drei 2.5mg/kg. Ausschlusskriterien waren anamnestische thromboembolische Ereignisse, Blutungen, reduzierte Nierenfunktion, unkontrollierte arterielle Hypertonie bzw. rezente oder geplante operative Eingriffe. Das Medikament wurde gut vertragen und es kam zu keinem signifikanten Blutdruckanstieg.

9 P

keine Nebenwirkungen

4.2 Studien zu Bevacizumab bei AMD: intravitreale Behandlung

4.2.1 Prospektive, randomisierte Studien

<p>Lazic 2007 RCT - 165 P 3-armig, 3 M follow-up</p> <ul style="list-style-type: none"> - Bevacizumab, - Photodyn. Therapie, - Kombination <p>3 Pigmentepithelrisse : 3x Bev</p> <p>12 Glaskörperablös.: 8x Bev; 4x Komb,</p> <p>7 Kataraktpro- gressionen: 4x Bev, 3x Komb</p> <p>Hahn 2007 RCT - 30 P 3-armig, 3 M follow-up</p> <ul style="list-style-type: none"> - Bevacizumab, - PDT-standard, - PDT-reduziert <p>keine Nebenwirkungen</p>	<p>Im Juni 2007 wurde eine randomisierte Studie mit 165 Augen in 165 PatientInnen durchgeführt, die entweder intravitreal 1.25mg Bevacizumab oder eine Photodynamische Therapie oder eine Kombination von beidem erhielten [59]. Nur zuvor unbehandelte Augen wurden in die Studie eingeschlossen.</p> <p>Der die Untersuchungen durchführende Ophthalmologe war während der Studie in Bezug auf die verabreichte Therapie verblindet. Nach drei Monaten Nachbeobachtung waren drei Pigmentepithelrisse, alle in der Bevacizumabgruppe, aufgetreten. Von den 12 Glaskörperablösungen waren vier in der Kombinationsgruppe und acht in der Bevacizumabgruppe. Weiters zeigten sich sieben Kataraktprogressionen, wobei davon drei in der Kombinationsgruppe und vier in der Bevacizumabgruppe zu finden waren. Oculäre Entzündungen, Infektionen oder thromboembolische Ereignisse traten nicht auf. Einige PatientInnen klagten über verschwommenes Sehen nach der Injektion, was sich aber innerhalb von wenigen Tagen wieder zurückbildete. Die Autoren diskutieren, dass die über drei Monate anhaltenden guten Ergebnisse der Kombinationstherapie von Photodynamischer Therapie und Bevacizumabinjektion möglicherweise längere Behandlungsintervalle zulassen könnten, als bei der Monotherapie bisher nötig waren.</p> <p>In einer weiteren rezenten Studie an 30 Augen von 30 AMD-PatientInnen wurde 1:1:1 zwischen 1mg Bevacizumab und Photodynamischer Therapie mit standard- bzw. reduzierter Laserdosis randomisiert [60]. Auch hier wurden nur zuvor unbehandelte Augen eingeschlossen. Innerhalb von drei Monaten zeigten sich in der Bevacizumab-Gruppe signifikant bessere Visusergebnisse. Alle intravitrealen Injektionen verliefen komplikationslos. Es fanden sich keine Hinweise auf intraokuläre Entzündungsreaktionen. In der Standard-Laserdosisgruppe erfuhren drei PatientInnen einen signifikanten Visusverlust, in der Gruppe mit reduzierter Lichtdosis waren es zwei und in der Bevacizumabgruppe ein Patient. Die Autoren schlussfolgern aus ihren Daten, dass die antiangiogenetische Monotherapie in Bezug auf die Kurzzeitergebnisse eindeutig der photodynamischen Therapie überlegen ist.</p>
--	---

4.2.2 Prospektive, nicht randomisierte Studien

<p>Giansanti 2007: prospektiv, unkontrolliert, open- label: 27 P 6 M follow-up</p>	<p>Im Rahmen einer rezenten prospektiven, unkontrollierten, open-label Studie [61] wurden 27 Augen von 27 PatientInnen mit 1.25mg Bevacizumab zu den Zeitpunkten 0, sowie nach einem und nach zwei Monaten intravitreal behandelt. Ziel der Studie war es sechs-Monatsdaten zur Sicherheit und über das klinische Outcome zu erhalten. Eingeschlossen wurden PatientInnen, die für eine photodynamische Therapie nicht geeignet waren, diese ablehnten oder wo diese keinen Effekt gezeigt hatte. Sechs-Monatsergebnisse wurden von 26 PatientInnen erhoben.</p>
--	--

Bei keiner/m der behandelten PatientInnen kam es zum Auftreten einer Endophthalmitis oder einer Netzhautablösung.

keine Endophthalmitis
od. Netzhautablösung

Bei zwei PatientInnen traten am Tag 1 nach der ersten Injektion transiente Pigmentepithelveränderungen auf. Zwei PatientInnen haben die Therapie wegen des Auftretens von Pigmentepithelrissen am behandelten Auge abgebrochen. Sie hatten bis dahin eine bzw. zwei der drei geplanten Injektionen erhalten. Während der sechsmonatigen Nachbeobachtung traten keine thromboembolischen Ereignisse, klinisch signifikante Laborwertveränderungen oder Blutdrucksteigerungen auf.

2 transiente
Epithelveränderungen

2 Pigmentepithelrisse
keine
thromboembolische
Ereignisse

Die Autoren schließen aus ihren Daten, dass die repetitive Gabe von Bevacizumab sowohl kurzfristig als auch über einen Zeitraum von sechs Monaten gut vertragen wird. Sie heben hervor, dass es zu keinen Gesichtsfeldausfällen oder signifikanten Pigmentepithelzellverlusten gekommen ist.

„gut verträglich“

In einer prospektiven mexikanischen Pilot-Studie [62] wurden 39 Augen von 39 PatientInnen mit 2.5mg intravitrealem Bevacizumab behandelt. Über die Nachbeobachtungsperiode von vier Wochen traten keine schwerwiegenden Komplikationen auf. Die häufigste Nebenwirkung war eine Inflammation der vorderen Augenkammer, welche an acht Augen auftrat (20.5%). Weiters kam es bei 3 PatientInnen zu subkonjunktivalen Blutungen. Laut den Autoren erforderte keines der angeführten Ereignisse eine spezielle Zusatzbehandlung und alle verliefen selbstlimitierend. Die Autoren diskutieren, dass die beschriebenen Nebenwirkungen mit den bei der Gabe von Ranibizumab und Pegaptanib beschriebenen vergleichbar seien.

Abraham-Marin 2007
Prospektiv open-label:
39 P, 4 W follow-up

o schwerwiegende
Komplikationen

„selbstlimitierende
Nebenwirkungen“

In einer prospektiven Fallserie wurden 102 Augen an 102 PatientInnen mit AMD [63] mit 1.25mg intravitrealem Bevacizumab in monatlichen Abständen bis zum Nachweis einer sichtbaren Besserung der Läsionen behandelt. Da die photodynamische Therapie zum Zeitpunkt der Durchführung nur für den klassischen Typ abgerechnet werden konnte, wurden dafür nicht passende PatientInnen und solche, bei denen eine photodynamische Therapie keinen Effekt gezeigt hatte, selektioniert. Die Autoren geben an, dass es zu keinen Fällen von Endophthalmitis oder kardiovaskulären Ereignissen kam. In dem Artikel wird nicht näher auf das Faktum eingegangen, wieso nur 29 der ursprünglich 102 PatientInnen die 26-wöchige Nachbeobachtung abgeschlossen haben.

Chen 2007
prospektive Fallserie:
102 P, 26 W follow-up
o Nebenwirkungen

nur 29 P in der
Endauswertung

<p>Costa 2006</p> <p>Phase I Dosiseskaltionsstudie: 15 P, 12 W follow-up</p> <p>40-53% leichte Nebenwirkungen, prozedurbedingt: konjunktivale Hyperämie, subkonjunktivaler Bluterguss, Schmerzen</p> <p>o Endophthalmitis „selbstlimitierend“</p>	<p>In einer Phase I Dosiseskaltionsstudie [47] wurden je 15 PatientInnen mit einer einmaligen intravitrealen Verabreichung von 1.0mg, 1.5mg oder 2.0mg Bevacizumab behandelt. In allen drei Dosierungen fanden sich ähnlich viele PatientInnen mit Nebenwirkungen. Wenn man alle aufgetretenen Ereignisse summiert ergeben sich: 40% bei 1.0mg, 53.3% bei 1.5mg und 40% bei 2.0mg. Die Mehrheit der Ereignisse war weniger schwerwiegend und prozedurbedingt (Tabelle 4.2.2-1). Häufig aufgetretene Ereignisse waren konjunktivale Hyperämie, ein subkonjunktivaler Bluterguss sowie Schmerzen bei der Injektion. Die Autoren merken an, dass die Mehrzahl der subkonjunktivalen Blutungen eher durch die Anästhesietechnik als durch das Medikament bedingt sei, und dass sich die Blutergüsse bis zu der eine Woche post injektionem durchgeführten Nachkontrolle aufgelöst hatten. Es konnten keine systemischen Arzneimittelnebenwirkungen identifiziert werden, auch kam es unter der Behandlung zu keiner Endophthalmitis. Weiters traten bei den StudienpatientInnen keine signifikanten Blutdruckveränderungen auf. Zusammengefasst traten während der 12 Wochen dauernden Nachbeobachtungszeit keine schwerwiegenden unerwünschten Ereignisse auf.</p>
---	---

Tabelle 4.2.2-1: Zusammenstellung von Nebenwirkungen bei der einmaligen Bevacizumabgabe [47]

	Dose Regimen			Total (n = 45)
	1.0 mg (n = 15)	1.5 mg (n = 15)	2.0 mg (n = 15)	
Abnormal vision	1	0	1	2
Conjunctival hyperemia	5	7	5	17
Corneal abrasion	2	1	1	4
Eye pain	0	1	0	1
Hyperemia	1	0	0	1
Ocular irritation	1	0	0	1
Ocular pruritus	0	1	0	1
Pain (at injection)	4	2	2	8
Subconjunctival hemorrhage	5	8	4	17
Vitreous floaters	0	0	1	1
Vitreous prolapse	0	1	3	4
Any adverse event	6 (40%)	8 (53.3%)	6 (40%)	19 (44.4%)

<p>Bashshur 2006</p> <p>prospektive Fallserie, 17 P, 12 W follow-up</p> <p>o schwerwiegende Nebenwirkungen</p>	<p>In einer prospektiven Fallserie an 17 Augen von 17 PatientInnen mit 2.5mg Bevacizumab [64], bei der die Nachbeobachtung über 12 Wochen nach der ersten Injektion erfolgte und zwei weitere Behandlungen unabhängig vom Verlauf durchgeführt wurden, geben die Autoren an, dass es zu keinerlei okulären Nebenwirkungen wie Endophthalmitis, Glaskörpereinblutungen oder Netzhautablösungen gekommen sei. Weiters wird angeführt, dass keine thromboembolischen Ereignisse auftraten und dass sich auch der Blutdruck nicht relevant veränderte.</p>
<p>Lazic 2007</p> <p>Prospektive Interventionsstudie, 102 P, viele Unklarheiten im Studiendesign</p>	<p>Bei einer weiteren prospektiven Interventionsstudie [65] wurden zwar 102 Augen von 102 davor noch unbehandelte PatientInnen eingeschlossen, jedoch wurden die Daten, anscheinend nachdem bereits alle PatientInnen die 6-wöchige Nachbeobachtung beendet hatten, publiziert, sodass erst 17 PatientInnen den 24 Wochen Termin wahrgenommen hatten. Bevacizumab wurde intravitreal mit einer Dosis von 1.25mg verabreicht. Obwohl nicht absolut klar identifizierbar, beziehen sich die Sicherheitsdaten anscheinend auf 61 PatientInnen, die die 18-wöchige Nachbeobachtung ab-</p>

solviert hatten. Neun PatientInnen erhielten im Verlauf mehr als drei Injektionen.

Während dieser Zeit traten zwei Fälle von Pigmentepithelrissen auf und in 10 Fällen kam es zu einer Glaskörperabhebung. Entzündungen, Infektionen oder thromboembolische Ereignisse wurden nicht beobachtet. Keine/r der Behandelten musste nach Therapiebeginn neu mit einem anti-Glaukompräparat therapiert werden, außer bei schon vorbestehendem Glaukom. Einige PatientInnen gaben verschwommenes Sehen nach der Bevacizumab-Verabreichung an, das besserte sich jedoch üblicherweise innerhalb weniger Tage. Kataraktprogression wurde keine festgestellt, jedoch wurden neun PatientInnen während der Studienperiode einer Kataraktoperation unterzogen. Aus ihren Daten folgern die Autoren, dass eine Bevacizumab Verabreichung in sechs-Monatsintervallen angemessen sei [65].

In der Diskussion rufen Lazic et al. bei der theoretischen Gefahr einer negativen Beeinflussung von Nervenzellen im Auge durch VEGF-Antagonisten den schadenbringenden natürlichen Verlauf der unbehandelten AMD in Erinnerung. Schlussendlich bezeichnen die Autoren die intravitreale Gabe von Bevacizumab ob der weiten Verfügbarkeit, dem niedrigen Preis und der nicht nachweisbaren Toxizität als wertvolle Alternative für die Behandlung der AMD.

Bei einer kleineren Studie wurden 30 PatientInnen [66] mit 1.25mg Bevacizumab behandelt. Innerhalb von 12 Wochen nach der Erstinjektion kam es zu keinen Fällen von Endophthalmitis, Erhöhung des Augeninnendrucks, signifikanten Blutdruckanstiegen oder anderen systemischen Komplikationen.

Aktuell untersuchte eine Gruppe speziell die potentiell negativen Auswirkungen der VEGF Inhibierung auf die Nervenzellen der Retina [67]. Vier Monate nach der einmaligen Injektion von 1.25mg Bevacizumab bei 20 PatientInnen wurde das Farbsehen überprüft, eine elektrophysiologische Untersuchung und nach 12 Monaten eine Gesichtsfelduntersuchung durchgeführt. Die Autoren konnten keine relevante, auf Bevacizumab zurückzuführende Beeinträchtigung des Farbsehens, des Gesichtsfeldes oder im Rahmen der elektrophysiologischen Untersuchungen finden. Vor allem das Bestehen der äußeren Gesichtsfeldgrenzen nach 12 Monaten wurde von den Autoren als wichtiger Hinweis für die Sicherheit von Bevacizumab hervorgehoben. Die Effekte einer repetitiven Gabe wurden hier allerdings nicht untersucht.

4.2.3 Retrospektive Studien

Viele retrospektive Studien sind zu diesem Thema bereits durchgeführt worden, einige der Studien auch mit größeren Fallzahlen:

Eine mit 5228 PatientInnen und 7113 behandelten Augen sehr hohe Fallzahl wurde im Rahmen einer weltweiten Internet-basierten retrospektiven Umfrage erreicht [2]. Weltweit nahmen 70 Zentren an der Studie teil und die mediane Nachbeobachtungszeit betrug 3.5 Monate. Die Nebenwirkungen (Tabelle 4.2.3-1) wurden dabei in prozedurbezogene und möglicherweise medikamentenbezogene unterteilt, wobei bei letzteren noch zwischen okulären und systemischen unterschieden wurde.

o Entzündungen, Infektionen oder thromboembolische Ereignisse
2 Pigmentepithelrisse 10 Glaskörperabhebungen

„6-monatige Intervalle angemessen“

„keine nachweisbare Toxizität“

Aisenbrey 2007

30 P, 12 W follow-up
keine Komplikationen

Ziemssen 2007

20 P, 12 M follow-up

„Gesichtsfelduntersuchung gibt Hinweis auf gute Sicherheit von Bevacizumab“

Fung 2006
Safety Survey an 70 Zentren
5228 P &
7113 Augen

<p>Differenzierung in (möglicherweise)</p> <ul style="list-style-type: none"> - Prozedurbezogene Nebenwirkungen - Substanzbezogene Nebenwirkungen 	<p>Wahrscheinlich prozedurbezogen traten Kornea-Abrasionen (0.15%), Verletzungen der Linse (0.01%), Endophthalmitiden am Tag 5 nach der Injektion (0.01%), Netzhautablösungen (0.04%) und subkonjunktivale Blutergüsse (0.03%) auf. Die Linsenverletzung führte zu einer Katarakt und machte eine Augenoperation notwendig. Die Autoren verweisen darauf, dass die oben beschriebenen Komplikationen innerhalb des für intravitreale Injektionen zu erwartenden Bereiches liegen. Komplikationen, die möglicherweise auf die verwendete Substanz zurückzuführen sein könnten, waren Augenentzündungen (0.14%), die Progredienz einer Katarakt (0.01%), plötzlich auftretender Sehverlust (0.07%), ein Verschluss der A. centralis retinae (0.01), Neuauftreten bzw. Progression einer subretinalen Blutung (0.06%) und Pigmentepithelrisse (0.06%). Die beschriebenen Entzündungen traten zwischen dem Tag 2-7 auf und hielten kürzer als eine Woche an. Die Fälle von plötzlichem Sehverlust wurden auf subretinale Blutungen, Progression einer Atrophie oder unklare Ursachen zurückgeführt.</p>
<p>systemische Nebenwirkungen</p>	<p>Möglicherweise auf Bevacizumab zurückzuführende, systemische Nebenwirkungen waren ein leichter Blutdruckanstieg (0.21%), transiente ischämische Attacken (0.01%), zerebrovaskuläre Zwischenfälle (0.07%) und tiefe Venenthrombosen (0.01%). Nach Ablauf der transienten ischämischen Attacke erhielt diese Person noch weitere Injektionen, ohne dabei ein neuerliches Ereignis zu bieten. Die meisten als zerebrovaskuläre Zwischenfälle bezeichneten Ereignisse machten eine Hospitalisierung notwendig, es kam zu einem Todesfall bei einer Person mit vorbestehendem Vorhofflimmern mit nachgewiesenem intrakardialen Thrombus. Bei keiner anderen Person zeigte sich aufgrund des Vorfalls eine bleibende Behinderung. Über Fälle mit Herzinfarkt wurde nicht berichtet. Ein weiterer Patient verstarb während der Nachbeobachtung im Krankenhaus aufgrund einer Pneumonie.</p>

Tabelle 4.2.3-1: Häufigkeit der selbst berichteten, nach Gabe von intravitrealem Bevacizumab aufgetretenen Ereignisse [2].

Potential treatment-related AEs	
Corneal abrasion	11 (0.15)
Lens injury	1 (0.01)
Endophthalmitis	1 (0.01)
Retinal detachment	3 (0.04)
Other	
Mild discomfort	10 (0.14)
Itching 1	(0.01)
Transient raised IOP 1	(0.01)
Subconjunctival haeme 2	(0.03)
Potential drug-related ocular AEs	
Inflammation/uveitis	10 (0.14)
Cataract progression	1 (0.01)
Acute vision loss	5 (0.07)
CRAO	1 (0.01)
Other	
Increased/new SRH	4 (0.06)
RPE tears	4 (0.06)
Potential drug-related systemic AEs	
Blood pressure increase	15 (0.21)
Deep venous thrombosis	1 (0.01)
Transient ischaemic attack	1 (0.01)
Cerebrovascular accident	5 (0.07)
Myocardial infarction	0 (0)
Death	2 (0.03)

AEs, adverse events; CRAO, central retinal artery occlusion; IOP, intraocular pressure; RPE, retinal pigment epithelium; SRH, subretinal haemorrhage. Values are n (%).

In der oben beschriebenen internationalen Umfrage betreffend die Sicherheit von intravitrealem Bevacizumab konnten keine Hinweise auf ein gehäuftes Auftreten von potentiell durch das Medikament verursachten Nebenwirkungen gefunden werden.

Natürlich hat eine so entworfene Studie mit selbst berichteten Komplikationsraten, wie die Autoren auch selbst anmerken, große Limitationen. Es ist wahrscheinlich, dass bei einem solchen Vorgehen die Ereignisraten unterschätzt werden. Dennoch lässt sich durch die große Anzahl an PatientInnen bei Berücksichtigung der kurzen Nachbeobachtungszeit sagen, dass die intravitreale Gabe von Bevacizumab keine alarmierende Häufigkeit von okulären oder systemischen Komplikationen gezeigt hat. Der Bericht liefert aber keinerlei Anhaltspunkte über die möglichen Auswirkungen einer Reexposition mit Bevacizumab bei monatlich wiederholter Anwendung.

Trotz aller Einschränkungen schließen die Autoren aus ihren Daten, dass die intravitreale Verabreichung von Bevacizumab sicher erscheint. In einem Editorial wird angemerkt, dass die Informationen aus der Umfrage wichtig zur Einschätzung der „real world“ Risiken sind [68].

keine Nebenwirkungen registriert

Limitationen von „Survey“:

Unterschätzung von Komplikationen

„real-world“-Einschätzung

<p>Jonas 2007 Retrospektive Datenanalyse 1218 Injektionen an 625 P</p> <p>1 Endophthalmitis 1:1000 Injektionen</p>	<p>In einer retrospektiven Aufarbeitung von 1218 Bevacizumab-Injektionen bei 625 PatientInnen untersuchten Jonas et al. [69] schwerpunktmäßig die Häufigkeit der nach intravitrealen Injektionen auftretenden Endophthalmitis. Es wurden 56.2% Erstinjektionen, 25.7% Zweitinjektionen, 15.8% Drittinjektionen analysiert; beim Rest handelte es sich um Viert- und Fünftinjektionen. Die Nachbeobachtung betrug dabei vier Wochen. Ein einzelner Fall von Endophthalmitis drei Tage nach der Injektion wird bei einer 55-jährigen Patientin beschrieben. Mikrobiologisch konnte kein Keim nachgewiesen werden. Die Autoren berechneten daher, dass die Rate einer Endophthalmitis nach der intravitrealen Verabreichung von Bevacizumab ca. 1:1000 Injektionen beträgt. Daraus wurde geschlussfolgert, dass eine Endophthalmitis nicht häufiger als bei der intravitrealen Verabreichung anderer Medikamente vorkommt.</p>
<p>Spaide 2006 Retrospektive Daten- analyse von 266 P, aber nur 141 Augen nach 3 M</p> <p>keine Endophthalmitis, keine anderen Nebenwirkungen</p> <p>„multimorbide PatientInnen“</p>	<p>In einer retrospektiven Aufarbeitung von 266 PatientInnen, denen 1.25mg Bevacizumab intravitreal verabreicht wurde [70], traten bei der 3-Monats-Kontrolle, bei der nur mehr Daten von 141 Augen vorlagen, keine Fälle von Endophthalmitis, erhöhtem Augeninnendruck oder Netzhautablösungen auf. Bei einem Patienten mit einer anamnestischen transienten ischämischen Attacke, der selbst die verschriebene Antikoagulation abgesetzt hatte, traten wiederum Symptome einer transienten ischämischen Attacke auf, welche jedoch nach Wiederbeginn einer blutgerinnungshemmenden Therapie wieder verschwanden. Ein bei einer weiteren Person aufgetretenes Taubheitsgefühl der Lippen wurde ebenfalls als mögliche transiente ischämische Attacke gewertet und verschwand folgenlos. Eine Person verstarb an metastasiertem Brustkrebs und ein Patient verstarb drei Monate nach einer einmaligen Injektion an einem Myokardinfarkt.</p>
<p>Ladewig 2006 Retrospektive Datenanalyse von 80 P</p> <p>keine Nebenwirkungen</p>	<p>In einer Kooperation der Universitäten Bonn und Tübingen wurde ein Datenpooling [71] mit 80 PatientInnen, die mit 1.25mg bzw. 1.5mg Bevacizumab behandelt wurden, durchgeführt. Während der insgesamt 12 Wochen dauernden Nachbeobachtungsdauer wurde 41.3% wegen Fortschreitens der Erkrankung eine weitere Bevacizumabgabe verabreicht. Während der beschriebenen Beobachtungszeit traten in dieser Fallserie keine relevanten okulären Nebenwirkungen oder systemische Komplikationen auf. Auch diese Studie erlaubt, ob ihrer kurzen Nachbeobachtung, keine Rückschlüsse auf eventuelle Nebenwirkungen bei Langzeittherapie.</p>
<p>Avery 2006 Retrospektive Datenanalyse von 79 P</p> <p>keine Nebenwirkungen</p>	<p>Eine retrospektive Analyse von 79 PatientInnen wurde ebenfalls für die Gabe von 1.25mg Bevacizumab über vier Wochen bzw. für 50 PatientInnen über acht Wochen durchgeführt [72]. Bei keiner/m der evaluierten PatientInnen trat eine Endophthalmitis, okuläre Toxizitätserscheinung oder ein thromboembolisches Ereignis auf. Der mittlere Blutdruck vor Behandlungsbeginn unterschied sich klinisch nicht von jenem einem Monat nach der Behandlung. Weiters geben die Autoren an, keinen signifikanten Unterschied in Bezug auf das Outcome zwischen PatientInnen, die erstmals mit Bevacizumab behandelt wurden, und der Subgruppe derer, die zuvor schon eine photodynamische Therapie oder Pegaptanib erhalten hatten, festgestellt zu haben.</p>

Aktuell wurde eine weitere retrospektive Arbeit [73] mit 74 PatientInnen und 79 mit 1.25mg Bevacizumab behandelten Augen publiziert, wobei für 86% der Augen eine zumindest dreimonatige Nachbeobachtung vorliegt. Im Rahmen der Patientennachverfolgung konnten zwei potentiell therapieassoziierte Ereignisse identifiziert werden: Ein Patient erlitt am Tag 34 nach der zweiten Injektion einen Schlaganfall und eine Patientin hatte zwei Monate nach ihrer dritten Injektion einen Myokardinfarkt. Todesfälle gab es keine und in Anbetracht des Durchschnittsalters und der Multimorbidität der Studienpopulation wird kein kausaler Zusammenhang vermutet. Bei dieser Studie traten auch keine potentiell mit der Injektion assoziierten Ereignisse, wie Endophthalmitis, Retinaablösungen oder Verschlechterungen einer Katarakt auf.

Emerson 2007
Retrospektive
Datenanalyse von 74 P/
79 Augen

keine Nebenwirkungen

In einer retrospektiven Studie mit weniger PatientInnen wurden 54 Augen von 51 Individuen mit 1.25mg intravitrealem Bevacizumab, welches im Mittel 3.3mal pro Auge injiziert wurde, behandelt. Die PatientInnen wurden im Mittel 138 Tage nachbeobachtet. 91% der Augen wurden für zumindest drei Monate nachverfolgt [74]. Dabei traten keine systemischen Ereignisse, wie arterielle Hypertonie, Schlaganfall oder Myokardinfarkt auf. Weiters fanden sich auch keine Endophthalmitis oder Glaskörpereinkblutungen.

Goff 2007
Retrospektive
Datenanalyse von 51P/
54 Augen

keine Nebenwirkungen

53 Augen von 50 PatientInnen wurden ebenfalls mit 1.25mg Bevacizumab behandelt, wobei im Mittel 2.3 Injektionen pro Auge durchgeführt wurden und die Daten über drei Folgemonate retrospektiv ausgewertet wurden [52]. 43% der Augen erhielten drei oder mehr Behandlungen. Es fanden sich keine Fälle von Endophthalmitis, Netzhautablösung oder Schädigungen der Linse. Auch thromboembolische Ereignisse traten nicht auf. Konsequente Blutdruckmessungen wurden nur in einer Untergruppe der PatientInnen durchgeführt. Soweit Daten verfügbar waren, stieg der mittlere systolische Blutdruck von 131mmHg vor der ersten Injektion auf im Mittel 148mmHg. Relativierend muss bemerkt werden, dass nur von 20 PatientInnen Ausgangs-Messungen vorlagen. Weiters diskutieren die Autoren, dass die Messungen von unterschiedlichen Personen ohne Verwendung eines standardisierten Protokolls durchgeführt wurden und daher eher als klinisch nicht relevant zu bezeichnen sind. Die Anzahl der Injektionen korrelierte nicht mit dem Blutdruckanstieg.

Rich 2006
Retrospektive
Datenanalyse von 50P/
53 Augen

keine Nebenwirkungen

Eine längere Nachbeobachtungsperiode liegt für 50 Augen von 48 PatientInnen vor, die im Mittel 3.5 Bevacizumab 1.25mg-Injektionen erhielten und über 34 Wochen retrospektiv analysiert wurden [75]. Bei den untersuchten PatientInnen fanden sich keine signifikanten Veränderungen des Blutdrucks oder des intraokulären Drucks. Es traten keinerlei Entzündungen der vorderen Augenkammer, Netzhautablösungen, Ophthalmiden oder Netzhautablösungen auf.

Yoganathan 2006
Retrospektive
Datenanalyse von 48P/
50 Augen

keine Nebenwirkungen

Eine weitere retrospektive Analyse von 1.25mg Bevacizumab an 17 Augen, die über 4.47 Monate durchgeführt wurde, ergab keine Fälle von Endophthalmitis oder thrombotischen Ereignissen. [76]

Aggio 2007 17 Augen

Ach 2006
Retrospektive
Datenanalyse von 43 P
1 subretinale Blutung
1 Anstieg
Augeninnendruck

Eine speziell das subjektive Empfinden nach einer einmaligen Bevacizumab Injektion untersuchende Arbeit [77] hat 43 PatientInnen analysiert. An Nebenwirkungen wurden eine subretinale Blutung, ein behandlungsbedürftiger Anstieg des Augeninnendrucks und ein gereiztes, rotes Auge registriert. Die Autoren schlussfolgern unter anderem aus ihren Ergebnissen, dass die Erwartung einer deutlichen Visussteigerung, wie sie von den PatientInnen erwünscht und erhofft wird, gedämpft werden muss. Die beobachteten Nebenwirkungen werden als gering erachtet.

In einem Leitthema-Artikel zu Nebenwirkungen von VEGF Inhibitoren zur Behandlung der AMD bemerken die Autoren, dass die „off-label“ Anwendung von intravitrealem Bevacizumab aufgrund der bisher beobachteten guten Verträglichkeit bei Beachtung der individuellen Indikationsstellung gerechtfertigt ist [55].

4.3 Klinische Relevanz der Nebenwirkungen

Als klinisch wichtig ist sicherlich das Risiko von thrombo-embolischen Komplikationen anzusehen. Da diese bei der intravitrealen Gabe von Bevacizumab allerdings in Anbetracht der doch älteren und oft komorbiden PatientInnengruppe selten auftraten, scheint die klinische Relevanz insgesamt gering zu sein. Gleichzeitig fand sich auch kein signifikanter Anstieg von Blutungskomplikationen.

geringe klinische
Relevanz der Risiken

Einige der beobachteten Nebenwirkungen (Pigmentepitheleinrisse) ereignen sich sowohl beim natürlichen Verlauf der AMD, wie auch unter Therapie. Andere (konjunktivale Hyperämie, subkonjunktivaler Bluterguss, Schmerzen an Einstichstelle) – prozedurbezogene Nebenwirkungen – treten bei jeder intravitrealen Applikation auf und sind unabhängig von der verabreichten Substanz. Weitere Nebenwirkungen wie die Glaskörperablösung haben sogar günstige Effekte, weil sie eine weniger rasche Progredienz des Krankheitsverlaufs unterstützen.

Tabelle 4.3-1: Nebenwirkungen [2]

Prozedurbezogene Komplikationen	
	Kornea-Abrasionen
	Verletzungen der Linse
	Endophthalmitis (3-5 T post Inj)
	Netzhautablösungen
	subkonjunktivale Blutergüsse
Substanzbezogene Komplikationen	
	Augenentzündungen
	Progredienz einer Katarakt
	plötzlich auftretender Sehverlust
	Verschluss der A. centralis retinae
	Neuaufreten bzw. Progression einer subretinalen Blutung
	Pigmentepithelrisse
Systemische Nebenwirkungen	
	leichter Blutdruckanstieg
	transiente ischämische Attacken
	zerebrovaskuläre Zwischenfälle
	tiefe Venenthrombosen

Der Effekt der VEGF-Inhibierung auf die Nervenzellen des Auges scheint zumindest nach einmaliger Injektion, nicht maßgeblich zu sein. Auswirkungen bei wiederholter Gabe wurden nicht untersucht.

Der nur in einigen Studien aufgetretene Blutdruckanstieg scheint insofern klinisch relevant zu sein, als der Blutdruck im Rahmen der Kontrolluntersuchungen regelmäßig gemessen und gegebenenfalls eine antihypertensive Therapie eingeleitet bzw. gesteigert werden sollte. Ähnliches gilt für die Problematik des Augeninnendrucks.

Blutdruckanstieg und
Augeninnendruck
behandelbar

**fallweise lokal-okuläre
Komplikationen**

Die beschriebenen lokal-okulären Komplikationen, wie Inflammation, Beschädigungen der Augenlinse und Netzhautablösungen, sowie Pigmentepithelrisse treten in einzelnen Studien häufig [59], in den meisten anderen wiederum selten auf.

5 Ergebnis

Die Verwendung von Bevacizumab kann/darf nicht unkritisch erfolgen, da dabei ein zugelassenes Medikament in einer nicht zugelassenen Indikation eingesetzt wird. Bei der Behandlung der AMD wird der AK (Becacizumab ebenso wie Ranibizumab) intravitreal, also in den Glaskörper des Auges injiziert. Obwohl es zu Bevacizumab keine großen randomisierten Doppelblindstudien gibt, resp. nur 2 kleine randomisierte Studien mit sehr kurzer (3 Monate) Nachbeobachtung und methodisch nicht mit MARINA oder ANCHOR (mit langer Nachbeobachtung) vergleichbar, wird die Anwendung aufgrund von präliminären Daten als viel versprechend eingeschätzt.

Die Ergebnisse der durchgeführten Studien zu Bevacizumab bei AMD be weisen einmal mehr, dass nur eine randomisierte Vergleichsstudie zu letztendlich gültigen Ergebnissen führen kann. Folgende Mängel sind an den vorliegenden Studien zu betonen: es wurden zum Teil auch vorbehandelte (zumeist mit PDT) ebenso wie unvorbehandelte PatientInnen vor allem in den kleineren Studien einbezogen und zusammen ausgewertet; es liegen kaum Aussagen zur Absicherung der Diagnosestellung, zu Patientencharakteristika und AMD-Stadien der PatientInnen vor; es besteht unvollständige Berichterstattung über das Spektrum der Nebenwirkungen, resp. die Definitionen und Grenzwerte der Nebenwirkungen ist unklar; die Anzahl der PatientInnen, die über die gesamte Nachbeobachtungszeit eingeschlossen werden, variiert enorm, und daher ist es nicht möglich, die gezählten Nebenwirkungen in Relation zu setzen.

- ☼ Die beiden kleinen (n= 165/Bev-Mono 54, Bev-Kombination 52; n=30/ Bev 10) randomisierten klinischen Studien kommen zu ähnlichen Aussagen und haben offensichtlich die Nebenwirkungen nicht vordefiniert, wie es in gut entworfenen Studien notwendig wäre.
- ☼ Die beiden Lazic-Studien, beide 2007 und auch mit relativ großer Patientenzahl (n=165, n= 102) publiziert, stammen aus einer kroatischen Privatklinik, und vor allem letztere Studie ist voll methodischer Unklarheiten (kurzes Follow-up, frühzeitige Auswertung der Daten von einem Teil der PatientInnen).
- ☼ Die zahlreichen zwar prospektiv geplanten, aber meist unkontrollierten Studien, ebenfalls mit sehr kurzen Nachbeobachtungen, zeigen zum größten Teil „selbstlimitierende“ Nebenwirkungen.
- ☼ Die retrospektiven Datenanalysen zeigen durchwegs gar keine/kaum Nebenwirkungen, was ebenso unwahrscheinlich ist.
- ☼ Ein „Sicherheits-Survey“, also eine Befragung, ist zwar kein gültiges Mittel, um zu finalen Aussagen bezüglich der Größenordnung von Nebenwirkungen zu kommen, gibt aber aufgrund seiner Größe (Aussagen zu 7.113 behandelten Augen an 5.228 PatientInnen) und Reichweite (durchgeführt an 70 Zentren) zumindest einen Eindruck. Von einer tendenziellen Unterbewertung der Nebenwirkungen ist auszugehen.

Einsatz eines Medikaments für eine nicht zugelassenen Indikation per se kritisch zu betrachten

methodisch unzureichende Studien

Studienkritik:

vorbehandelte & unvorbehandelte PatientInnen

fehlende Einschlusskriterien

Nebenwirkungsbeobachtung unsystematisch

Nebenwirkungen nicht vor-definiert

methodische Unklarheiten

kurze Nachbeobachtungen

fehlende Erfassung von Nebenwirkungen

Survey zeigt lediglich Tendenz

Fach-Gesellschaften als
Stimmungsbarometer

- ✳ Auch die Stellungnahmen der diversen (Italien, USA, GB, EU) nationalen ophthalmologischen Gesellschaften können zwar nicht als Evidenz herangezogen werden, wohl aber als „kollektiver“ Ausdruck von Zustimmung zu einer Bevacizumab-Verabreichung bis zum Zeitpunkt der Veröffentlichung gesicherter Daten aus Vergleichsstudien.

vorliegende Studien
nicht ausreichend für
gesicherte Aussagen

Die hier durchgeführte Analyse der Studien zur Sicherheit von Bevacizumab bei AMD lässt keine gesicherten Rückschlüsse, weder *zugunsten* noch *gegen* Avastin® zu. Die vorliegenden Studien sind schlichtweg (dafür) nicht ausreichend. Die beiden vorliegenden RCTs treffen widersprüchliche Aussagen.

nicht wissenschaftlich
abgesichert, aber...

Die intravitreale Therapie mit Bevacizumab bei AMD kann daher nicht als wissenschaftlich abgesichert gelten, solange keine randomisierte Vergleichsstudie gegen Ranibizumab vorliegt.

...auch nicht rundweg
abzulehnen:
Kosten-Effektivitäts-
Relation höchstwahrscheinlich zugunsten
Bevacizumab

Aber: angesichts der bisher beobachteten, preliminären guten Verträglichkeit der intravitrealen Therapie mit Bevacizumab bei AMD ist eine Aussage *gegen* Avastin® - vor dem Hintergrund der gesundheitspolitischen Notwendigkeit einer effizienten Nutzung vorhandener finanzieller Ressourcen und auch der international sehr ungewöhnlichen Einstimmigkeit - nicht rechtfertigbar. In einer Kosten-Nutzen Analyse ist selbst bei Unterschieden in der Wirksamkeit wie auch im Nebenwirkungsprofil aufgrund des enormen Preisunterschiedes zwischen den beiden Präparaten die Wahrscheinlichkeit groß, dass die Kosten-Effektivitäts-Relation zugunsten von Bevacizumab ausfällt.

6 Handlungsempfehlungen

Nachdem von Seiten der beiden Hersteller der Alternativprodukte kein Interesse an einer Vergleichstudie besteht, ist es zum derzeitigen Zeitpunkt klar, dass für Bevacizumab nicht dieselbe Evidenz vorliegt, wie für die zur intravitrealen Gabe zugelassene Substanz Ranibizumab [7]. In einem Editorial im American Journal of Ophthalmology endet P.J. Rosenfeld (Erstautor der Ranibizumab Zulassungsstudie) sein Editorial mit der Feststellung, dass es sich bei Bevacizumab um eine Niedrigpreisalternative zu Ranibizumab handelt.

Eine – interimistische - gesundheitspolitische Lösung, die neben der Evidenz auch die Aspekte der Ressourcenallokation und des Zugangs wie der Verteilungsgerechtigkeit berücksichtigt, sollte sich für die Zeit bis zur Verfügbarkeit von Daten aus klinischen Studien (in 2-3 Jahren) eine politische Lösung einfallen lassen.

Die eigentliche – gesundheitspolitische - Frage ist aber jedenfalls, um wie viel besser Ranibizumab sein muss, um den 30-fach höheren Preis zu rechtfertigen.

Handlungsvorschläge:

Basierend auf

- ❖ den präliminären Daten zu dem Nebenwirkungsspektrum von Avastin® bei AMD,
- ❖ dem ungewöhnlichen und breiten internationalen Konsens unter Ophthalmologen wie Kostenträgern zugunsten der klinischen Anwendung von Avastin® bei AMD, sowie
- ❖ der ökonomischen Notwendigkeit mit den vorhandenen Ressourcen verteilungsgerecht und im Rahmen des wirtschaftlich Vertretbaren umzugehen,

wird empfohlen, dass Avastin® in dem Zeitraum bis zum Vorliegen der Vergleichsdaten aus den beiden unabhängigen klinischen Studien (National Eye Institute/ USA sowie NCHTA/GB) unter strikter Dokumentation der Nebenwirkungen an Zentren eingesetzt werden sollte.

Nach dem Vorliegen der Ergebnisse der klinischen Studien ist – im Sinne evidenzbasierter Medizin – die Evidenz zur Wirksamkeit zur Kenntnis zu nehmen und aber einer zusätzlichen Kosten-Effektivitätsanalyse zu unterziehen.

kein evidenzbasierter Vergleich möglich

Ressourcenallokation und Verteilungsgerechtigkeit sprechen für Interimslösung

gesundheitspolitische Frage: welcher Wirkungsunterschied rechtfertigt den Preisunterschied?

7 Anhang

7.1 Klinische Studien zur intravitrealen Gabe von Bevacizumab

Table 7.1-1: Prospective clinical trials on the safety of intravitreal bevacizumab therapy for choroidal neovascularization in age related macular degeneration

Author	Number of eyes/dose	Year	Follow-up duration	Events
Lazic [59]	54Bev, 52Comb/1.25mg	2007	3 months	Vitreous detachment 8Bev, 4Comb Pigment epithelial tears 3Bev Cataract progression 3Comb, 4Bev No infections or thromboembolic events
Hahn [60]	10Bev/ 1mg	2007	3 months	No ocular inflammation
Lazic [65]	102/1.25mg	2007	18 weeks	2 pigment epithelium tears 10 posterior vitreous detachments No inflammation/infection No thrombembolism
Giansanti [61]	27/1.25mg	2007	6 months	2 epitheliopathy, 2 RPE tear with severe vision loss, No serious systemic adverse events
Abraham-Marin[62]	39/2.5mg	2007	4 weeks	mild inflammation in anterior chamber in 20.5% Subconjunctival hemorrhage in 3 patients

Chen [63]	102/1.25mg	2007	26 weeks	No cases of ophthalmitis, No cardiovascular events
Costa [47]	45/1mg, 1.5mg, 2mg	2006	12 weeks	No endophthalmitis, no changes in blood pressure or intraocular pressure, frequent subconjunctival hemorrhage No major adverse events
Aisenbrey [66]	30/1.25mg	2007	12 weeks	No endophthalmitis No systemic complications
Ziemssen [67]	20/1.25mg	2007	12 months	No neuroretinal impairment
Bashshur [64]	17/2.5mg	2006	12 weeks	No ocular side effects No blood pressure rise or thromboembolic event

RPE: retinal pigment epithelium, AE: adverse event, Bev: Randomized to receive Bevacizumab, Comb: Randomized to receive a combination of photodynamic therapy and Bevacizumab

Table 7.1-2: Retrospective clinical trials on the safety of intravitreal bevacizumab therapy for choroidal neovascularization in age related macular degeneration

Author	Number of eyes/dose	Year	Follow-up duration	Events
Fung [2]	7113/na	2006	3.5 months	Corneal abrasion 11 Endophthalmitis 1, Lens injury 1 Retinal detachment 3 Inflammation 1, Acute vision loss 5 Cataract progression 3 Subretinal hemorrhage 4 Retinal pigment epithelium tears 4 Blood pressure increase 15 Deep vein thrombosis 1 Cerebrovascular event 6 Death 2
Jonas [69]	684/1.5mg	2007	4 weeks	Endophthalmitis 1
Spaide [70]	266/1.25mg	2006	3 months	TIA 2, No endophthalmitis Myocardial infarction 1 Death 1
Ladewig [71]	80/1.25 or 1.5mg	2006	12 weeks	No relevant side effects
Avery [72]	79/1.25mg	2006	4 weeks	No endophthalmitis No thromboembolic event
Emerson [73]	79/1.25mg	2007	3 months	Stroke 1 Myocardial infarction 1 No endophthalmitis
Goff [74]	54/1.25mg	2007	3-4 months	No systemic events No endophthalmitis

Rich [52]	53/1.25mg	2006	3 months	No endophthalmitis No thromboembolic event
Yoganathan[75]	50/1.25mg	2006	34 weeks	No endophthalmitis
Aggio [76]	17/1.25mg	2006	4.5 months	No endophthalmitis No thromboembolic event
Ach[77]	43/1.25mg	2007	8 weeks	Subretinal hemorrhage 1 Intraocular pressure increase 1

7.2 Studienprotokoll IVAN

A randomised controlled trial of alternative treatments to inhibit VEGF in age-related choroidal neovascularisation

ISRCTN	ISRCTN92166560
▪ Title of trial/grant title	A randomised controlled trial of alternative treatments to inhibit VEGF in age-related choroidal neovascularisation
Acronym	IVAN
▪ Serial number at source	RGHT000449 (Sponsor's reference number)
Study hypothesis	<p>1. Avastin® (bevacizumab) is not inferior to Lucentis® (ranibizumab) with respect to the benefits of vascular endothelial growth factor (VEGF) inhibition in maintaining/improving visual acuity in eyes with choroidal neovascularisation (CNV).</p> <p>2. Treatment with VEGF inhibition can be 'safely' withdrawn at 3 months with monthly review to detect CNV reactivation, i.e. criteria for re-starting treatment can be pre-specified to prevent any difference in average visual acuity compared with continuing monthly treatment.</p>
▪ Ethics approval	Approved by the Health and Personal Social Services 3 in Northern Ireland (ref: 07/NI R03/37)
Study design	Multi-centre, factorial, randomised controlled trial.
Countries of trial	United Kingdom
▪ Disease/condition/study domain	Age-related macular degeneration (AMD)

Participants - inclusion criteria	<ol style="list-style-type: none"> 1. Adults age ≥ 50 of either sex 2. Newly referred for the treatment of CNV caused by Age-related Macular Degeneration (AMD) in the first or second eye 3. Corrected 1 metre logarithmic minimal angle resolution visual acuity (VAllogMAR) ≥ 25 letters read on a standard Early Treatment Diabetic Retinopathy Study (ETDRS) chart 4. CNV involving the centre of the fovea <p>If a fellow eye develops CNV from AMD, it will be treated with the optimal locally available treatment.</p>
Participants - exclusion criteria	<ol style="list-style-type: none"> 1. Corrected 1 metre VAllogMAR < 25 letters 2. Long standing CNV evidenced by the presence of fibrosis in excess of 50% of the total lesion 3. Presence of other active ocular disease causing concurrent vision loss, e.g. diabetic retinopathy 4. Previous treatment with PhotoDynamic Therapy (PDT) or a VEGF inhibitor in the eye being considered for inclusion
Anticipated start date	01/05/2007
Anticipated end date	01/11/2010
Target number of participants	600
Interventions	<p>Participants, clinical staff and researchers will be masked to allocation of VEGF inhibition drug but not to stopping/continuing treatment at three months.</p> <p>Factor 1: Intravitreal injection using either Avastin® or Lucentis® (VEGF inhibition drugs). Factor 2: Intravitreal injection of VEGF inhibition drug, either monthly for 2 years or monthly for 3 months with subsequent monthly review to detect CNV reactivation.</p>
Primary outcome measure(s)	The primary outcome is corrected 1 metre VAllogMAR, measured as the number of letters read on a standard ETDRS chart. The pri-

mary end point will be VAllogMAR after two years of follow-up.

Secondary outcome measure(s)	<p>Secondary outcomes will be analysed after one and two years of follow-up, unless otherwise stated.</p> <ol style="list-style-type: none"> 1. Frequencies of adverse effects of treatment 2. Generic and vision-specific health-related quality of life (HRQoL) 3. Treatment satisfaction 4. Cumulative resource use/cost, and cost-effectiveness 5. Clinical measures of vision 6. CNV morphology (from masked grading of fundus fluorescein angiograms [FFA] and optical coherence tomography scans [OCTs]). 7. Distance VAllogMAR after all patients have been followed for 1 year after starting treatment. 8. Survival free from treatment failure (i.e. satisfying one or more of the criteria for re-treatment).
-------------------------------------	---

Sources of funding	The NIHR Health Technology Assessment Programme (Ref: 07/36/01) (UK)
---------------------------	--

Contact name	Prof Usha Chakravarthy
Address	The Queen's University of Belfast Centre for Vision Sciences Institute of Clinical Science The Royal Hospitals Grosvenor Rd
City/town	Belfast
Zip/Postcode	BT12 6BA
Country	United Kingdom
Tel	+44 (0)2890 632527
Fax	+44 (0)2890 330744
Email	u.chakravarthy@qub.ac.uk

Sponsor	Royal Group of Hospitals Trust (UK)
Address	Royal Research Office First Floor Education Centre The Royal Group of Hospitals Trust Grosvenor Road
City/town	Belfast
Zip/Postcode	BT12 6BA
Country	United Kingdom
Tel	+44 (0)2890632224
Fax	+44 (0)2890634812
Email	frances.burns@royalhospitals.n-i.nhs.uk

Date applied	19/04/2007
Last edited	13/08/2007
Date ISRCTN assigned	19/04/2007

Website: <http://www.controlled-trials.com/isrctn/pf/92166560>

8 Referenzen

- [1] Singh RP, Kaiser PK. Targeting Vascular Endothelial Growth Factor in Retinal Disease
<http://www.medscape.com/viewprogram/7458>. 2007.
- [2] Fung AE, Rosenfeld PJ, Reichel E. The International Intravitreal Bevacizumab Safety Survey: using the internet to assess drug safety worldwide. *Br J Ophthalmol*. 2006 Nov;90(11):1344-9.
- [3] Stone EM. Editorial: A very effective treatment for neovascular macular degeneration. *NEJM*. 2006;355(14):1493-95.
- [4] Spiro T. Luc(ifer)entis (Kommentar). *Deutsches Ärzteblatt*. 2007;104(28-29):A2033.
- [5] NN. Macular degeneration, patient's groups, and pharma. *The Lancet*. 2007;370(July 21):194.
- [6] Glaeske G. Ein asozialer Akt: Behandlung der Altersblindheit wird viel teurer - dank Novartis. Ein Kommentar. *Dr medMarbuse*. 2007;176(Mai/ Juni):48.
- [7] Rosenfeld PJ. Intravitreal Avastin®: the low cost alternative to Lucentis®? *Am J Ophthalmol*. 2006 Jul;142(1):141-3.
- [8] Bandolier. Lucentis® vs. Avastin®: Needs must or Devil drives ?
<http://www.bandolier.com/>. 2007;159(May).
- [9] Wong D, Kyle G. Some ethical considerations for the "off-label" use of drugs such as Avastin®. *Br J Ophthalmol*. 2006;90:1218-19.
- [10] Freeman WR, Falkenstein I. Editorial: Avastin® and new treatment for AMD: Where are we? *Retina: J Retinal & Vitreous Diseases*. 2006;26(8):853-58.
- [11] La Cour M. Editorial: Intravitreal VEGF-inhibitors: is Avastin® a generic substitute for Lucentis® ? *Acta Ophthalmologica Scandinavia*. 2007;85:2-4.
- [12] Piovella M. Italy approves bevacizumab for reimbursement, sparking controversy.
<http://www.osnupersite.com/view.asp?rID=22960>. 2007.
- [13] AMD Alliance International. Stellungnahme zu Bevacizumab (Handelsname Avastin®) AMD Alliance International.
http://www.amdalliance.org/resources/newsarticles/060428_Stellungnahme_zu_Bevacizumab.php. 2006 April 28.
- [14] AETNA. Clinical Policy Bulletin: Bevacizumab (Avastin®)
http://www.aetna.com/cpb/medical/data/600_699/0685.html. 2007.
- [15] Wong TY, Liew G, Mitchell P. Clinical Update: new treatments for age-related macular degeneration. *The Lancet*. 2007;370(July 21):204-06.
- [16] Shields BC-B. Treatment for Age Related Macular Degeneration.
http://www.empireblue.com/provider/noapplication/f2/s5/t9/pw_ad086480.pdf. 2006.
- [17] CIGNA. CIGNA HealthCare Coverage Position: Bevacizumab (Avastin®).
http://www.cignacom/customer_care/healthcare_professional/coverage_positions/pharmacy/ph_5025_coveragepositioncriteria_bevacizumab_Avastin.pdf. 2007.
- [18] Ophthalmologists RCo. AMD Interim Guideline.
http://www.rcophthacuk/docs/z-old-website-documents/AMD_Interim_Guidelines_WMA_-_December_2006.pdf. 2006.

- [19] NN. Nice delays decision on drugs for macular degeneration. *BMJ*. 2007;335(18 August).
- [20] Raftery J, Clegg A, Jones J, Tan SC, Lotery A. Ranibizumab (Lucentis®) versus bevacizumab (Avastin®): modelling cost effectiveness. *Br J Ophthalmol*. 2007 May 11.
- [21] NHS-Health Technology Assessment Programme. A randomised controlled trial of alternative treatments to inhibit VEGF in age-related choroidal neovascularisation
<http://www.controlled-trials.com/isrctn/pf/92166560>. 2007.
- [22] Chakravarthy U, J.I. L. New treatments for neovascular acute macular degeneration. *BMJ*. 2007;334:269-70.
- [23] CFH/ Pharmaceutical Aid Committee. Pharmacotherapeutic report on ranibizumab (Lucentis®) for the indication neovascular (wet) age-related macular degeneration. internes Papier - unveröffentlicht. 2007.
- [24] Chakravarthy U, Soubrane G, Bandello F, al. e. Evolving European guidance on the medical management of neovascular age related macular degeneration. *Br J Ophthalmol*. 2006;90:1188-96.
- [25] Institute NE. National Institutes of Health Stimulates the Development and Testing of New Therapies for Advanced Age-Related Macular Degeneration (AMD).
http://www.ne.nih.gov/news/statements/amd_therapy.asp. 2006.
- [26] Congdon N, O'Colmain B, Klaver CC, Klein R, Munoz B, Friedman DS, et al. Causes and prevalence of visual impairment among adults in the United States. *Arch Ophthalmol*. 2004 Apr;122(4):477-85.
- [27] Fine SL, Berger JW, Maguire MG, Ho AC. Age-related macular degeneration. *N Engl J Med*. 2000 Feb 17;342(7):483-92.
- [28] Colquitt J, Jones J, Tan S. Ranibizumab and pegaptanib for the treatment of age-related macular degeneration: a systematic review and economic evaluation. Technology Assessment Report commissioned by the NHS R&D HTA Programme on behalf of the National Institute for Health and Clinical Excellence. 2007:1-278.
- [29] Schrader WF. [Age-related macular degeneration: a socioeconomic time bomb in our aging society]. *Ophthalmologie*. 2006 Sep;103(9):742-8.
- [30] Krumpaszky HG, Haas A, Klauss V, Selbmann HK. [New blindness incidents in Wurttemberg-Hohenzollern]. *Ophthalmologie*. 1997 Mar;94(3):234-6.
- [31] Owen CG, Fletcher AE, Donoghue M, Rudnicka AR. How big is the burden of visual loss caused by age related macular degeneration in the United Kingdom? *Br J Ophthalmol*. 2003 Mar;87(3):312-7.
- [32] Wang JJ, Mitchell P, Simpson JM, Cumming RG, Smith W. Visual impairment, age-related cataract, and mortality. *Arch Ophthalmol*. 2001 Aug;119(8):1186-90.
- [33] Thiagarajan M, Evans JR, Smeeth L, Wormald RP, Fletcher AE. Cause-specific visual impairment and mortality: results from a population-based study of older people in the United Kingdom. *Arch Ophthalmol*. 2005 Oct;123(10):1397-403.
- [34] Legood R, Scuffham P, Cryer C. Are we blind to injuries in the visually impaired? A review of the literature. *Inj Prev*. 2002 Jun;8(2):155-60.
- [35] Casten RJ, Rovner BW, Tasman W. Age-related macular degeneration and depression: a review of recent research. *Curr Opin Ophthalmol*. 2004 Jun;15(3):181-3.

- [36] Beatty S, Koh H, Phil M, Henson D, Boulton M. The role of oxidative stress in the pathogenesis of age-related macular degeneration. *Surv Ophthalmol*. 2000 Sep-Oct;45(2):115-34.
- [37] Khachik F, Bernstein PS, Garland DL. Identification of lutein and zeaxanthin oxidation products in human and monkey retinas. *Invest Ophthalmol Vis Sci*. 1997 Aug;38(9):1802-11.
- [38] Nolan JM, Stack J, O OD, Loane E, Beatty S. Risk factors for age-related maculopathy are associated with a relative lack of macular pigment. *Exp Eye Res*. 2007 Jan;84(1):61-74.
- [39] Francis PJ, George S, Schultz DW, Rosner B, Hamon S, Ott J, et al. The LOC387715 gene, smoking, body mass index, environmental associations with advanced age-related macular degeneration. *Hum Hered*. 2007;63(3-4):212-8.
- [40] Clemons TE, Milton RC, Klein R, Seddon JM, Ferris FL, 3rd. Risk factors for the incidence of Advanced Age-Related Macular Degeneration in the Age-Related Eye Disease Study (AREDS) AREDS report no. 19. *Ophthalmology*. 2005 Apr;112(4):533-9.
- [41] van Leeuwen R, Boekhoorn S, Vingerling JR, Wittteman JC, Klaver CC, Hofman A, et al. Dietary intake of antioxidants and risk of age-related macular degeneration. *Jama*. 2005 Dec 28;294(24):3101-7.
- [42] Tan JS, Mitchell P, Smith W, Wang JJ. Cardiovascular risk factors and the long-term incidence of age-related macular degeneration: the Blue Mountains Eye Study. *Ophthalmology*. 2007 Jun;114(6):1143-50.
- [43] Chaine G, Hullo A, Sahel J, Soubrane G, Espinasse-Berrod MA, Schutz D, et al. Case-control study of the risk factors for age related macular degeneration. France-DMLA Study Group. *Br J Ophthalmol*. 1998 Sep;82(9):996-1002.
- [44] la Cour M, Kiilgaard JF, Nissen MH. Age-related macular degeneration: epidemiology and optimal treatment. *Drugs Aging*. 2002;19(2):101-33.
- [45] Brown DM, Kaiser PK, Michels M, Soubrane G, Heier JS, Kim RY, et al. Ranibizumab versus verteporfin for neovascular age-related macular degeneration. *N Engl J Med*. 2006 Oct 5;355(14):1432-44.
- [46] Rosenfeld PJ, Brown DM, Heier JS, Boyer DS, Kaiser PK, Chung CY, et al. Ranibizumab for neovascular age-related macular degeneration. *N Engl J Med*. 2006 Oct 5;355(14):1419-31.
- [47] Costa RA, Jorge R, Calucci D, Cardillo JA, Melo LA, Jr., Scott IU. Intravitreal bevacizumab for choroidal neovascularization caused by AMD (IBeNA Study): results of a phase 1 dose-escalation study. *Invest Ophthalmol Vis Sci*. 2006 Oct;47(10):4569-78.
- [48] Volcker M, Peters S, Inhoffen W, Ziemssen F. [Early antiexudative response--OCT monitoring after intravitreal bevacizumab injection]. *Ophthalmologe*. 2006 Jun;103(6):476-83.
- [49] Mordenti J, Cuthbertson RA, Ferrara N, Thomsen K, Berleau L, Licko V, et al. Comparisons of the intraocular tissue distribution, pharmacokinetics, and safety of 125I-labeled full-length and Fab antibodies in rhesus monkeys following intravitreal administration. *Toxicol Pathol*. 1999 Sep-Oct;27(5):536-44.
- [50] Shahar J, Avery RL, Heilweil G, Barak A, Zemel E, Lewis GP, et al. Electrophysiologic and retinal penetration studies following intravitreal injection of bevacizumab (Avastin®). *Retina*. 2006 Mar;26(3):262-9.

- [51] Mordenti J, Thomsen K, Licko V, Berleau L, Kahn JW, Cuthbertson RA, et al. Intraocular pharmacokinetics and safety of a humanized monoclonal antibody in rabbits after intravitreal administration of a solution or a PLGA microsphere formulation. *Toxicol Sci.* 1999 Nov;52(1):101-6.
- [52] Rich RM, Rosenfeld PJ, Puliafito CA, Dubovy SR, Davis JL, Flynn HW, Jr., et al. Short-term safety and efficacy of intravitreal bevacizumab (Avastin®) for neovascular age-related macular degeneration. *Retina.* 2006 May-Jun;26(5):495-511.
- [53] Bakri SJ, Snyder MR, Reid JM, Pulido JS, Singh RJ. Pharmacokinetics of intravitreal bevacizumab (Avastin®). *Ophthalmology.* 2007 May;114(5):855-9.
- [54] la Cour M. Intravitreal VEGF-inhibitors: is Avastin® a generic substitute for Lucentis®? *Acta Ophthalmol Scand.* 2007 Feb;85(1):2-4.
- [55] Ziemssen F, Bartz-Schmidt KU, Grisanti S. [(Side) effects of VEGF inhibition]. *Ophthalmologe.* 2006 Jun;103(6):484-92.
- [56] Moshfeghi AA, Rosenfeld PJ, Puliafito CA, Michels S, Marcus EN, Lenchus JD, et al. Systemic bevacizumab (Avastin®) therapy for neovascular age-related macular degeneration: twenty-four-week results of an uncontrolled open-label clinical study. *Ophthalmology.* 2006 Nov;113(11):2002 e1-12.
- [57] Michels S, Rosenfeld PJ, Puliafito CA, Marcus EN, Venkatraman AS. Systemic bevacizumab (Avastin®) therapy for neovascular age-related macular degeneration twelve-week results of an uncontrolled open-label clinical study. *Ophthalmology.* 2005 Jun;112(6):1035-47.
- [58] Bolz M, Michels S, Geitzenauer W, Prager F, Schmidt-Erfurth U. Effect of systemic bevacizumab therapy on retinal pigment epithelial detachment. *Br J Ophthalmol.* 2007 Jun;91(6):785-9.
- [59] Lazic R, Gabric N. Verteporfin therapy and intravitreal bevacizumab combined and alone in choroidal neovascularization due to age-related macular degeneration. *Ophthalmology.* 2007 Jun;114(6):1179-85.
- [60] Hahn R, Sacu S, Michels S, Varga A, Weigert G, Geitzenauer W, et al. [Intravitreal bevacizumab versus verteporfin and intravitreal triamcinolone acetonide in patients with neovascular age-related macula degeneration.]. *Ophthalmologe.* 2007 Jun 13.
- [61] Giansanti F, Virgili G, Bini A, Rapizzi E, Giacomelli G, Donati MC, et al. Intravitreal bevacizumab therapy for choroidal neovascularization secondary to age-related macular degeneration: 6-month results of an open-label uncontrolled clinical study. *Eur J Ophthalmol.* 2007 Mar-Apr;17(2):230-7.
- [62] Abraham-Marin ML, Cortes-Luna CF, Alvarez-Rivera G, Hernandez-Rojas M, Quiroz-Mercado H, Morales-Canton V. Intravitreal bevacizumab therapy for neovascular age-related macular degeneration: a pilot study. *Graefes Arch Clin Exp Ophthalmol.* 2007 May;245(5):651-5.
- [63] Chen CY, Wong TY, Heriot WJ. Intravitreal bevacizumab (Avastin®) for neovascular age-related macular degeneration: a short-term study. *Am J Ophthalmol.* 2007 Mar;143(3):510-2.
- [64] Bashshur ZF, Bazarbachi A, Schakal A, Haddad ZA, El Haibi CP, Noureddin BN. Intravitreal bevacizumab for the management of choroidal neovascularization in age-related macular degeneration. *Am J Ophthalmol.* 2006 Jul;142(1):1-9.

- [65] Lazic R, Gabric N. Intravitreally administered bevacizumab (Avastin®) in minimally classic and occult choroidal neovascularization secondary to age-related macular degeneration. *Graefes Arch Clin Exp Ophthalmol*. 2007 Jan;245(1):68-73.
- [66] Aisenbrey S, Ziemssen F, Volker M, Gelisken F, Szurman P, Jaissle G, et al. Intravitreal bevacizumab (Avastin®) for occult choroidal neovascularization in age-related macular degeneration. *Graefes Arch Clin Exp Ophthalmol*. 2007 Jul;245(7):941-8.
- [67] Ziemssen F, Luke M, Messias A, Beutel J, Tatar O, Zrenner E, et al. Safety monitoring in bevacizumab (Avastin®) treatment: retinal function assessed by psychophysical (visual fields, colour vision) and electrophysiological (ERG/EOG) tests in two subgroups of patients. *Int Ophthalmol*. 2007 Jul 20.
- [68] Michels S. Is intravitreal bevacizumab (Avastin®) safe? *Br J Ophthalmol*. 2006 Nov;90(11):1333-4.
- [69] Jonas JB, Spandau UH, Rensch F, Von Baltz S, Schlichtenbrede F. Infectious and noninfectious endophthalmitis after intravitreal bevacizumab. *J Ocul Pharmacol Ther*. 2007 Jun;23(3):240-2.
- [70] Spaide RF, Laud K, Fine HF, Klancnik JM, Jr., Meyerle CB, Yannuzzi LA, et al. Intravitreal bevacizumab treatment of choroidal neovascularization secondary to age-related macular degeneration. *Retina*. 2006 Apr;26(4):383-90.
- [71] Ladewig MS, Ziemssen F, Jaissle G, Helb HM, Scholl HP, Eter N, et al. [Intravitreal bevacizumab for neovascular age-related macular degeneration]. *Ophthalmologe*. 2006 Jun;103(6):463-70.
- [72] Avery RL, Pieramici DJ, Rabena MD, Castellarin AA, Nasir MA, Giust MJ. Intravitreal bevacizumab (Avastin®) for neovascular age-related macular degeneration. *Ophthalmology*. 2006 Mar;113(3):363-72 e5.
- [73] Emerson MV, Lauer AK, Flaxel CJ, Wilson DJ, Francis PJ, Stout JT, et al. Intravitreal bevacizumab (Avastin®) treatment of neovascular age-related macular degeneration. *Retina*. 2007 Apr-May;27(4):439-44.
- [74] Goff MJ, Johnson RN, McDonald HR, Ai E, Jumper JM, Fu A. Intravitreal bevacizumab for previously treated choroidal neovascularization from age-related macular degeneration. *Retina*. 2007 Apr-May;27(4):432-8.
- [75] Yoganathan P, Deramo VA, Lai JC, Tibrewala RK, Fastenberg DM. Visual improvement following intravitreal bevacizumab (Avastin®) in exudative age-related macular degeneration. *Retina*. 2006 Nov-Dec;26(9):994-8.
- [76] Aggio FB, Farah ME, Silva WC, Melo GB. Intravitreal bevacizumab for exudative age-related macular degeneration after multiple treatments. *Graefes Arch Clin Exp Ophthalmol*. 2006 Dec 1.
- [77] Ach T, Dawczynski J, Konigsdorffer E, Augsten R, Strobel J. [Subjective sensations after intravitreal injection of bevacizumab]. *Klin Monatsbl Augenheilkd*. 2007 Mar;224(3):180-4.